Дерматомиозит / Полимиозит: диагностика, подходы к лечению

О.А. Смульская

Дерматомиозит / Полимиозит — системные поражения соединительной ткани из группы идиопатических воспалительных миопатий, представляющих собой

Редкие гетерогенные
по клинико-иммунологическим
и морфологическим характеристикам
аутоиммунные заболевания,
характеризующиеся поражением
поперечно-полосатой мускулатуры
с развитием прогрессирующей мышечной
слабости.

О.А. Смульская, 2021

Российские клинические рекомендации. Ревматология/под ред. Е.Л. Насонова.- М.: ГЭОТАР-Медиа, 2017.- С.166.

История вопроса.

- Первые описания дерматомиозита и полимиозита принадлежат немецким клиницистам в период между **1886 и 1891 г.**
- 1886 год — E. Wagner предложил термин «полимиозит».
- 1891 г. — H. Unverricht обратил внимание на сочетание кожного и мышечного поражения и использовал термин «дерматомиозит».
- Около 2/3 описаний XIX века соответствуют полимиозиту, оставшиеся — дерматомиозиту.
- 1900 год — в России ДМ описан В.К. Высоковичем и Ф.Г. Яновским.
- 1916 год — описана ассоциация со злокачественными опухолями.
- 1935 год — предположена причинная взаимосвязь ДМ/ПМ со злокачественными новообразованиями.
- 1965 год — Е.М. Тареев обобщил данные о 30 пациентах с ДМ
- 1967 год Chou впервые описал миозит с включениями.
- 1971 год Yunis и Samaha ввели термин «миозит с включениями», когда в гистопатологических срезах мышечной ткани были обнаружены характерные ядерные цитоплазматические включения.
- 2004 г. — выделена в отдельный вид ИВМ — иммунозависимой некротизирующей миопатии (ИЗНМ)

www.rmj.ru/articles_5690.htm **Антелава О.А.,** Хитров А.Н., Насонов Е.Л., 2011

О.А. Стульская, 2021

ИВМ. Классификация ИВМ

A. Bohan и J.B. Peter,1975 г, с дополнением

1. Дерматомиозит

1A. Классический ДМ (в том числе возможно связанный с СЗСТ / злокачественными новообразованиями)

1B. Ювенильный ДМ

1C. Клинический амиопатический ДМ

2. Полимиозит

2A. Классический ПМ

2B. ПМ, связанный с другими СЗСТ (overlap — синдромы)

3. Иммунозависимая некротизирующая миопатия

(опухоли, статины, СЗСТ)

3. Спорадический миозит с включениями

Стерлинг Дж. Уэст,Р. Спенсер Воспалительные заболевания мышц//в кн. Секреты ревматологии /под ред. Стерлинга Дж. Уэста; пер. с англ. Под ред. О.М. Лесняк. – М.: ГЕОТАР-Медиа, 2018.- С.179-180
Российские клинические рекомендации. Ревматология/ под ред Е.Л. Насонова, 2020 г.

О.А. Смульская, 2021

Идиопатические воспалительные миопатии Коды МКБ-10

М 33.1. — Первичный идиопатический дерматополимиозит

М 33.2. — Первичный идиопатический полимиозит

М 36.0. — Дермато (поли)миозит при новообразованиях

М 33.9. — Дермато(поли)миозит неуточненный

О.А. Смульская, 2021

ДМ/ПМ. Эпидемиология.

- Первичная заболеваемость — 2,18-8-9,63 случаев на 1 млн населения в год.
- Заболеваемость ДМ/ПМ имеет бимодальное возрастное распределение с пиками в возрасте от 5 до 15 (ЮДМ) и от 45 до 54 лет.
- ДМ/ПМ Чаще болеют женщины (Ж : М — 1,5 : 1,0)
- Миозит с включениями составляет 15-28% от всех ИВМ. Болеют пожилые (старше 61 года), чаще мужчины, чаще белые (соотношение м/ж = 2/1).
- ДМ (реже ПМ), ассоциирующийся с опухолями, составляет 20% от всех воспалительных миопатий.
- Частота злокачественных новообразований при ДМ/ПМ в 12 раз выше, чем в популяции, соотношение м/ж = 1/1

1. Gazeley D.J. Cronin M.E. Diagnosis and treatment of the idiopathic inflammatory myopathies // Therapeutic Advances in Musculoskeletal Disease. 2011.Vol. 3. P. 315–324
2. Cox S., Limaye V., Hill C., Blumbergs P., Roberts-Thomson P. Idiopathic inflammatory myopathies: diagnostic criteria, classification and epidemiological features // Int J Rheum Dis. 2010. Vol. 10. P. 117–124.
3. Callen J, Wortmann R. Dermatomyositis. Clin Dermatol 2006;24(5):363-73.

О.А. Смульская, 2021

ДМ/ПМ Этиология

- Этиология неизвестна.
- Возможные триггеры: вирусная инфекция (ретровирусы), лекарственные средства, переохлаждение, длительные пребывания на солнце, вакцинации, беременность, травмы, злокачественные новообразования.
- Генетическая предрасположенность: ассоциация с HLA B8/DR3, B14, B40, DRB1*03, DRB1*11 / DRB1*01.

О.А. Смульская, 2021

Полимиозит — системное поражение соединительной ткани из гетерогенной группы аутоиммунных заболеваний, характеризующееся воспалительным поражением поперечно-полосатой мускулатуры, с развитием прогрессирующей мышечной слабости **проксимальных** отделов конечностей, шеи, глоточных мышц, мышц голосовых связок (дисфагией, дисфонией) и, как правило, подострым началом.

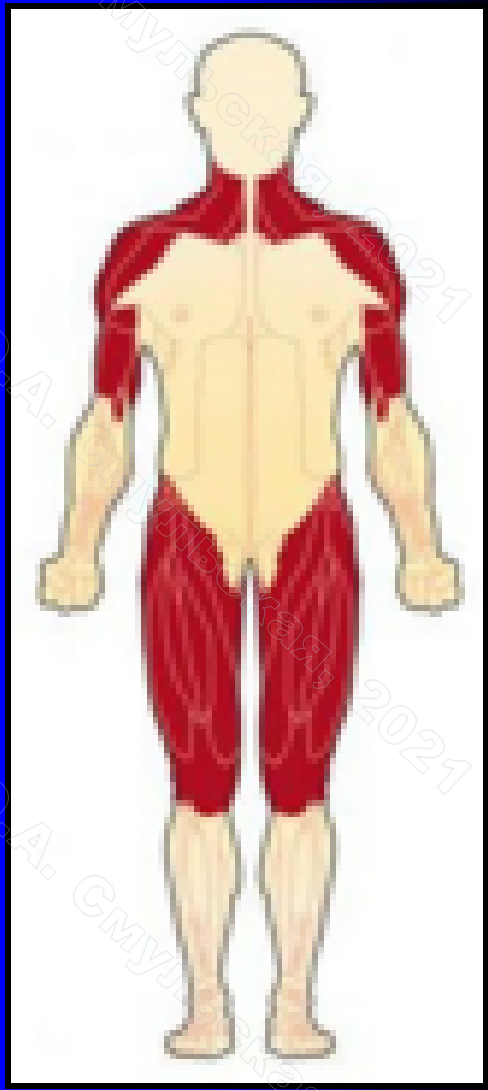

Российские клинические рекомендации. Ревматология/под ред. Е.Л. Насонова.- М.: ГЭОТАР-Медиа, 2020.- С.167.

Дерматомиозит

(болезнь Вагнера–Унферрихта–Хеппа, лиловая болезнь) — характеризуется аналогичным полимиозиту в целом мышечным поражением **в сочетании с кожными изменениями:** периорбитальной гелиотропной сыпью, эритемой/папулами Готтрона на разгибательных поверхностях конечностей, реже кальцификацией мягких тканей.



Российские клинические рекомендации. Ревматология/под ред. Е.Л. Насонова.- М.: ГЭОТАР-Медиа, 2020.- С.167.

О.А. Смушкинская, 2021

Ювенильный дерматомиозит

- ДМ, развившийся до 18 лет.
- В отличие от взрослой формы характеризуется:
  - Более острым течением
  - Ярко выраженными кожными изменениями (язвенно-некротическим васкулитом, кальцинозом и др.).
  - Описана ассоциация с anti-p155/140 и anti-MJ (NXP-2); присутствие последних может быть связано с выраженным кальцинозом.



О.А. Смульская, 2021

Клинический амиопатический ДМ

- Характеризуется типичным для ДМ поражением кожи при отсутствии мышечной слабости в течение более чем 6 мес.
- В случае **гипомиопатического варианта** ДМ предполагается возможность субклинического поражения мышечной ткани, выявляемого при целенаправленном обследовании маркеров миозита, включая игольчатую электромиогрфию (и-ЭМГ), биопсию и магнитно-резонансную томографию (МРТ) мышц.

О.А. Смульская, 2021

Иммуннозависимая некротизирующая миопатия (ИЗНМ)

- Вид воспалительной аутоиммунной миопатии, характеризующийся более выраженной мышечной слабостью, болью, выраженным некрозом мышечных волокон с регенерацией, с минимальным воспалительным инфильтратом клеток при биопсии мышц и редкими внемышечными проявлениями.
- Ассоциируется с
  - SRP–синдромом (тяжелая форма ПМ, ассоциированная с антителами к сигнальной частице распознавания — SRP, высокой частотой поражения сердца, недостаточным ответом на иммуносупрессивную терапию),
  - наличием антител к 3-гидрокси-3-метилглутарил-кофермент А редуктазе (анти–HMGCR антител),
  - приемом статинов,
  - опухолями,
  - ВИЧ-ассоциированным миозитом,
  - М.б. у ряда пациентов с антисинтетазным синдромом
  - М.б. без аутоантител

Immune-Mediated Necrotizing Myopathy// Curr Rheumatol Rep. 2018: 20(4):21.doi: 10.1007/s11926-018-0732-6
C. Bergua, H. Chiavelli, J.P. Simon et all. Immune-mediated Necrotizing Myopathy/ Z Rheumatol. 2016 Mar;75(2):151-6. doi: 10.1007/s00393-015-0029-3.

О.А. Смульская, 2021

Спорадический миозит с включениями (СМВ)

ИВМ, имеющая отличия от ПМ в виде

- локализации слабости мышц (вовлекаются как проксимальные, так и **дистальные мышцы** конечностей)
- медленного прогрессирования слабости мышц
- асимметрии, амиотрофии, более заметной на недоминирующей стороне глубоких (дистальных) сгибателей пальцев руки (до 82%)
- наличия вакуолей с красным ободком в биоптате мышц
- плохого ответа на терапию иммуносупрессантами

Стерлинг Дж. Уэст,Р. Спенсер Воспалительные заболевания мышц//в кн. Секреты ревматологии /под ред. Стерлинга Дж. Уэста; пер. с англ. Под ред. О.М. Лесняк. – М.: ГЕОТАР-Медиа, 2018.- С. 181

Антелава ОА, Раденска-Лоповок СГ, Насонов ЕЛ. Диагностические критерии идиопатических воспалительных миопатий. Проблемы их оптимизации. Современная ревматология. 2014;(3):56–65.

О.А. Смульская, 2021

Каждый подтип ИВМ обладает

- определенными клиническими особенностями:
  - манифестация,
  - течение болезни,
  - ассоциация с различными аутоантителами,
  - ответ на терапию глюкокортикоидами,
- особенностями гистологической картины

В основе клинических особенностей подтипов ИВМ лежат различные патогенетические механизмы.

О.А. Смульская, 2021

Строение скелетной мышцы

Мышца — это комплекс мышечных волокон (клеток), связанных соединительной тканью

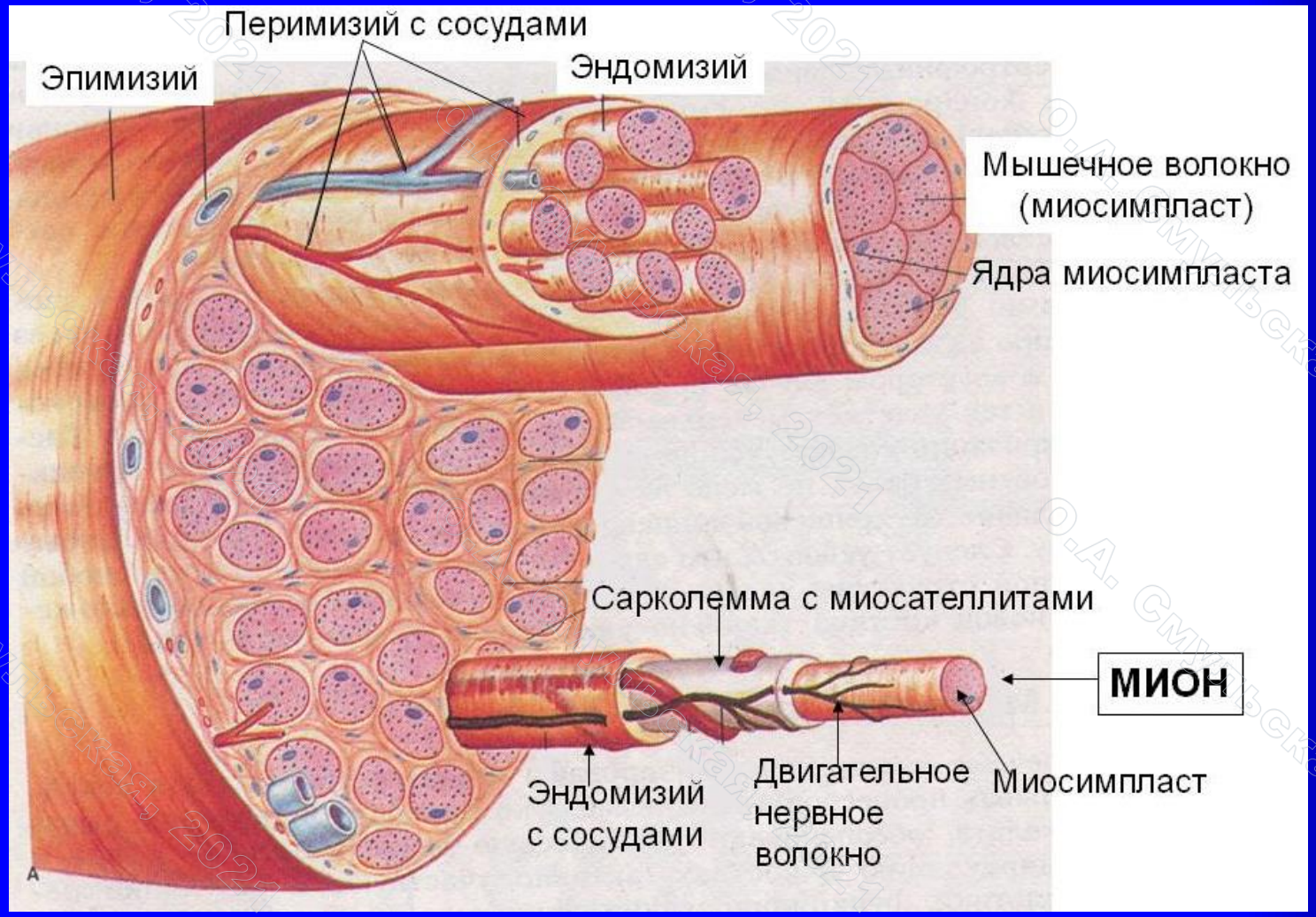

О.А. Смульская, 2021

ДМ. Патогенез

- Под влиянием антигенов развивается патологический гуморальный ответ, вырабатываются Ат к эндотелию сосудов, приводящие к **активации системы комплемента** и формированию C3, C3b неоантигена и **мембранолитического атакующего комплекса.**
- МАК и C3, C3b оседают в клетках эндотелия, вокруг них, в стенке капилляров эндомизия.
- Разрушение капилляров, ишемия, микроинфаркты миоцитов, наиболее выраженные на периферии, приводящие к уменьшению плотности капилляров и перифасцикулярной атрофии.
- Активация комплемента ведет к высвобождению провоспалительных цитокинов, активации **CD4+-Т-лимфоцитов**, МФ, CD123+ плазмацитоидных дендритных клеток, повышению экспрессии сосудисто-клеточных молекул адгезии (VCAM) и молекул межклеточной адгезии на эндотелиальных клетках.
- Активация миграции клеток воспаления **(В-лимфоцитов, CD4+-Т-лимфоцитов, МФ)** в перимизий и эндомизий ведет к образованию внутримышечного инфильтрата, внутримышечной васкулопатии

ДМ — комплементзависимая микроангиопатия, ведущая к разрушению капилляров

И.В. Литвиненко,С.А. Живолупов, С.Н. Бардаков и др. Воспалительные миопатии: патогенез, клиника, диагностика, лечение//Вестник российской ВМА. 2015.- 3(51).-С. 217-226
Антелава О.А. Научно-практическая ревматология. 2016;54(2):191-198.

О.А. Смульская, 2021

ДМ. Патогенез

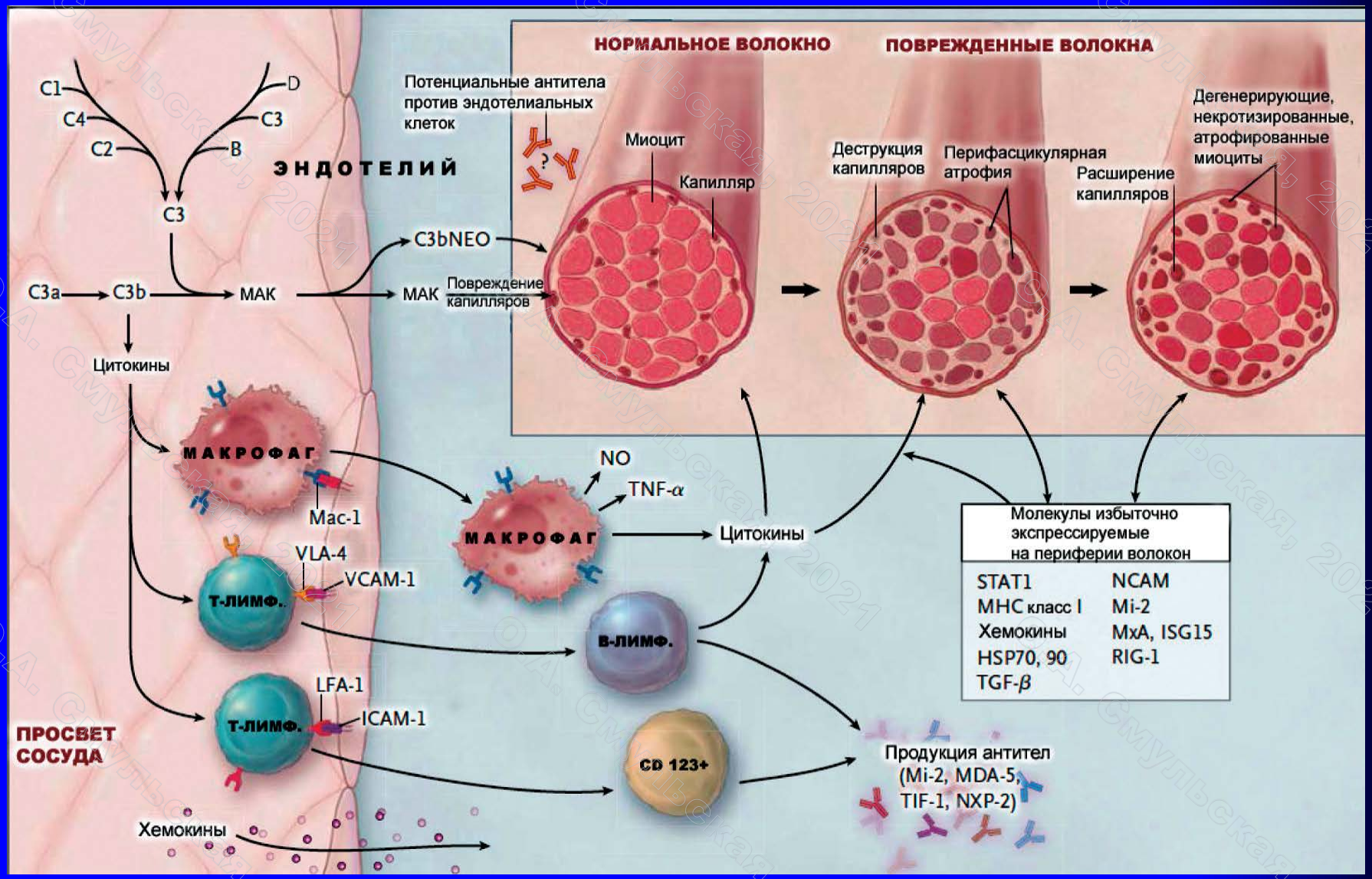

И.В. Литвиненко,С.А. Живолупов, С.Н. Бардаков и др. Воспалительные миопатии: патогенез, клиника, диагностика, лечение// Вестник российской ВМА. 2015.- 3(51).-С. 217-226

О.А. Смульская, 2021

Биоптаты мышц. Дерматомиозит.

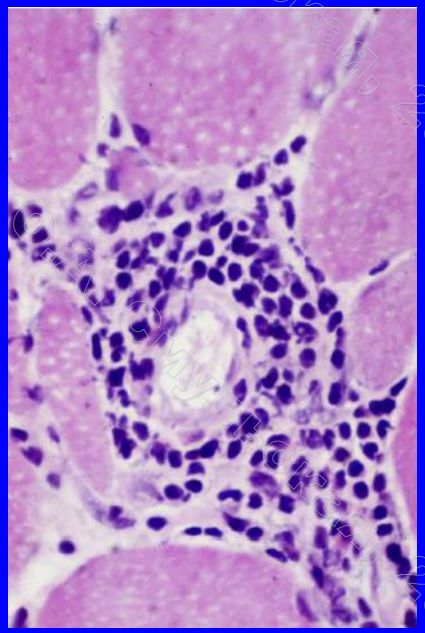

Периваскулярное воспаление

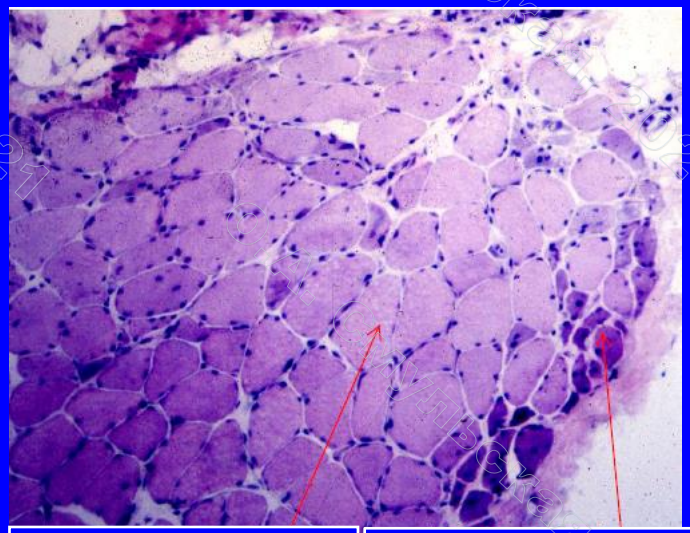

В середине волокна имеют одинаковый размер

По краям волокна сжимаются

Перифасциальная атрофия

- Процесс опосредован комплементом, **первичная мишень — микрососудистое русло.**
- Характерно: периваскулярные инфильтраты, расположенные в перимизиии, приводящие к перифасциальной атрофии мышечных волокон.
- Состав инфильтратов: Т-л CD4+>CD8+, плазмоцитоидные дендритные клетки, В-л
- В перифасциальных областях мышечных волокон экспрессируются ГКГ 1 класса.
- Выражены микроваскулярные изменения.
- М.б. без типичной кожной сыпи.

Стерлинг Дж. Уэст,Р. Спенсер Воспалительные заболевания мышц//в кн. Секреты ревматологии /под ред. Стерлинга Дж. Уэста; пер. с англ. Под ред. О.М. Лесняк. – М.: ГЕОТАР-Медиа, 2018.- С.179-180

О.А. Смульская, 2021

Патогенез ПМ

- При ПМ **признаки васкулопатии** и иммунокомплексного поражения сосудов **отсутствуют;**
- Имеется воспалительный инфильтрат представленный CD8+ Т-лимфоцитами и МФ в эндомизии внешне здоровых не некротизированных мышечных волокон, патологически (в норме — нет) экспрессирующих на сарколемме человеческий лейкоцитарный антиген HLA I класса.
- **ПМ является результатом ограниченного цитотоксического ответа Т-клеток против (ауто-) антигена HLA I класса, экспрессируемого мышечными волокнами**

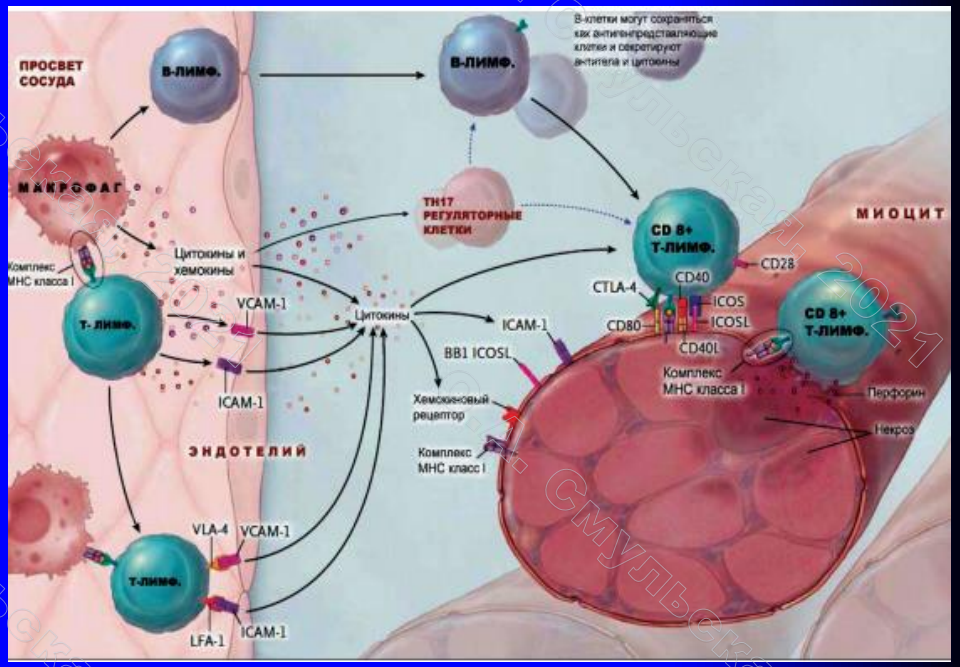

- Аутоагрессивные Т-клетки высвобождают гранулы перфорина, которые опосредуют некроз мышечных волокон.
- Цитокины (ИНФ-γ, ИЛ-1 и ФНО) высвобождаются за счет активации Т-клеток и могут усиливать активацию ГКГ I класса и Т-клеток цитотоксичности.
- Активированные В-клетки или плазмацитоидные дендритные клетки широко представлены в эндомизиуме и могут участвовать в патологическом процессе

Биоптат мышцы. Полимиозит

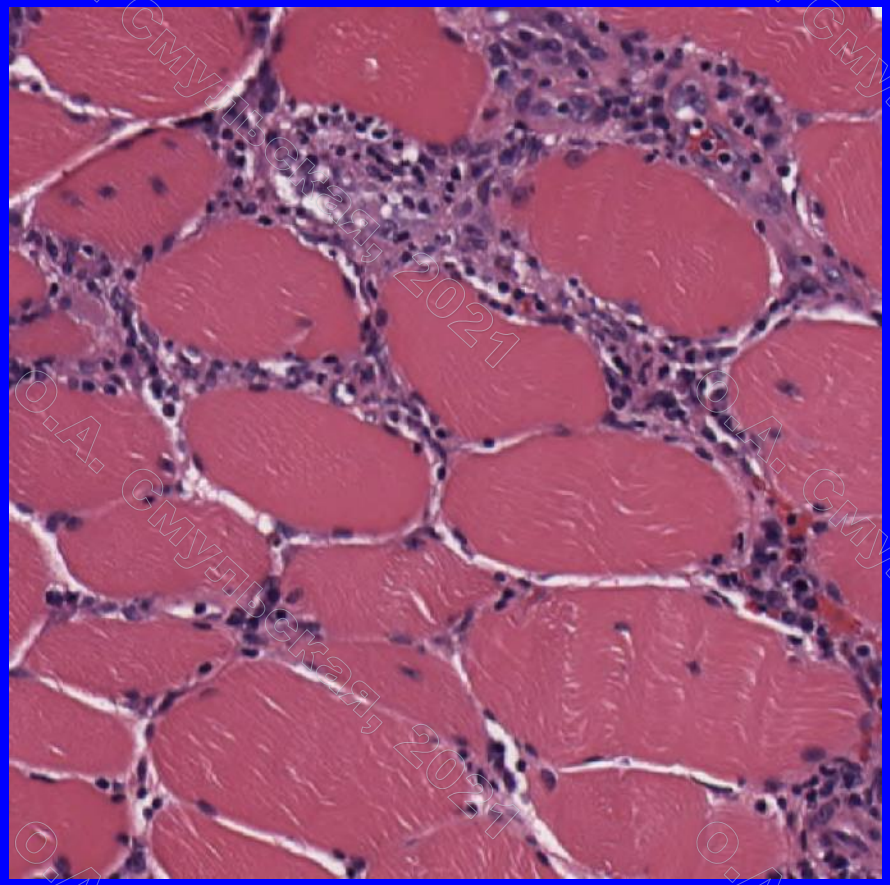

Инфильтрация клетками воспаления в эндомизии (между и вокруг отдельных миофибрилл)

- Процесс опосредован Т-лимфоцитами.
- **Первичная мишень — миоцит.**
- Характерны фокальные инфильтраты эндомизия (CD8+-цитотоксическими Т-лимфоцитами).
- Т-л окружают мышечные волокна и проникают внутрь мышечных волокон, не имеющих признаков некроза.
- В отличие от ДМ, сосудистое русло не поражено.
- На поверхности большинства мышечных волокон повышена экспрессия ГКГ 1класса.

Стерлинг Дж. Уэст,Р. Спенсер Воспалительные заболевания мышц//в кн. Секреты ревматологии /под ред. Стерлинга Дж. Уэста; пер. с англ. Под ред. О.М. Лесняк. – М.: ГЕОТАР-Медиа, 2018.- С.179-180

О.А. Смульская, 2021

Спорадический миозит с включениями. Патогенез

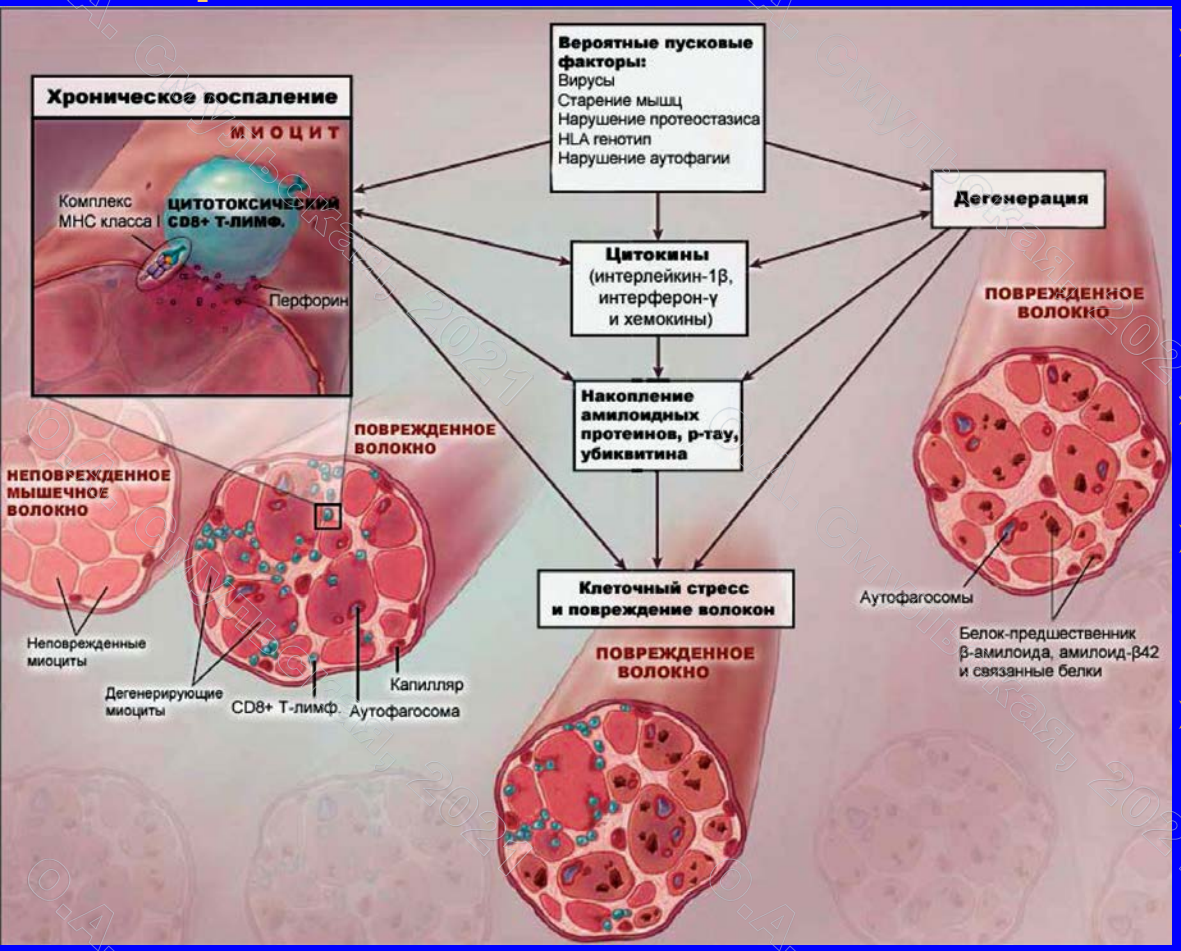

Спорадический миозит с включениями является уникальным сочетанием аутоиммунного воспаления с дегенеративными изменениями. Выявляются вакуолизация и депозиты амилоида в мышечных волокнах

- В дополнение к аутоиммунному компоненту существует выраженный дегенеративный компонент, проявляющийся формированием конгофильных амилоидных депозитов в некоторых мышечных волокнах.
- Полиубиквитированные белки — иммуногистохимические маркеры.
- Амилоид-β42 и его олигомеры участвуют в процессах внутриклеточной токсичности.
- Старение, анормальный протеостазис (сеть регуляторных белков), нарушение аутофагии, клеточный стресс, индуцированный ГКГ класса I или оксидом азота, продолжительное воспаление и провоспалительные цитокины, такие как ИФН-γ и ИЛ-1β могут в совокупности вызвать или ускорить мышечную дегенерацию, что приводит к дальнейшему накоплению стрессорных молекул и амилоидных белков.

И.В. Литвиненко,С.А. Живолупов, С.Н. Бардаков и др. Воспалительные миопатии: патогенез, клиника, диагностика, лечение//Вестник российской ВМА. 2015.- 3(51).-С. 217-226

Биоптаты мышц. Спорадический миозит с включениями

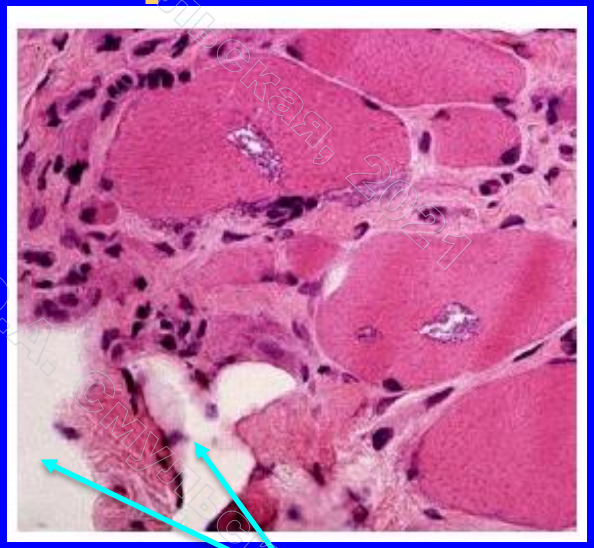

Вакуоли с красным ободком



Электронная микроскопия. Вакуоли с включениями

- В эндомизии — фокусы с клетками хронического воспаления (преимущественно CD8+Т-л) без признаков перифасциальной атрофии.
- На мышечных волокнах экспрессируются антигены ГКГ 1 класса.
- Характерны вакуоли с красным ободком, содержащие бета-амилоид
- Больные плохо отвечают на КС и иммунодепрессанты.

Стерлинг Дж. Уэст,Р. Спенсер Воспалительные заболевания мышц//в кн. Секреты ревматологии /под ред. Стерлинга Дж. Уэста; пер. с англ. Под ред. О.М. Лесняк. – М.: ГЕОТАР-Медиа, 2018.- С.179-181

Иммунозависимая некротизирующая миопатия Патогенез

- Характеризуется преобладанием некроза мышечных волокон над воспалительной инфильтрацией
- Ассоциируется с наличием антител к
- частице, распознающей сигнал (SRP) и
- анти-3-гидрокси-3-метилглутарил-коэнзим-А редуктазе (HMGCR)

О.А. Смульская, 2021

Биоптат мышцы. Иммунозависимая некротизирующая миопатия

- Характерен выраженный некроз мышечных волокон с регенерацией.
- В воспалительном инфильтрате есть макрофаги.
- В воспалительном инфильтрате **отсутствуют лимфоциты и антигены ГКГ 1 класса.**

SRP — частица, распознающая сигнал

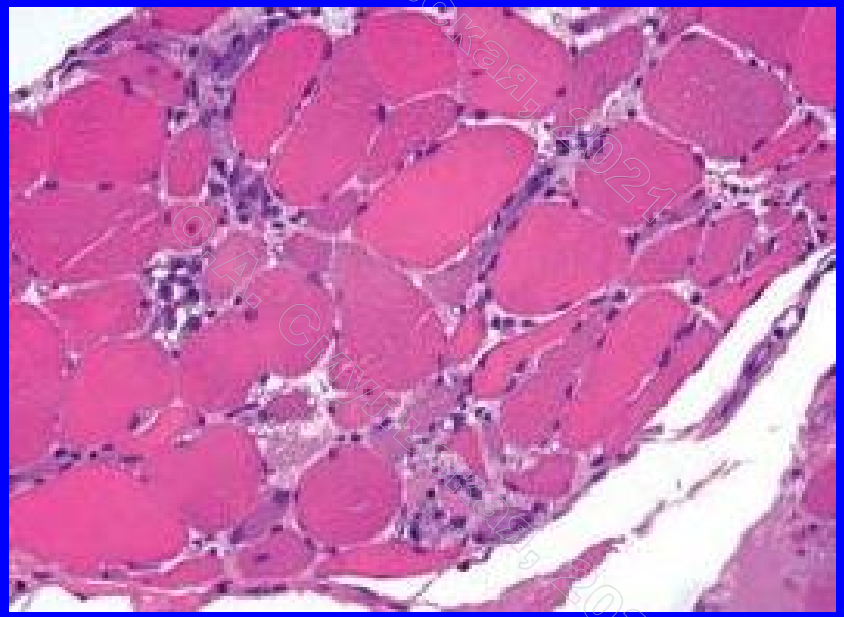

Стерлинг Дж. Уэст,Р. Спенсер Воспалительные заболевания мышц//в кн. Секреты ревматологии /под ред. Стерлинга Дж. Уэста; пер. с англ. Под ред. О.М. Лесняк. – М.: ГЕОТАР-Медиа, 2018.- С.179-180

О.А. Смульская, 2021

Опухоль-ассоциированный миозит. Патогенез

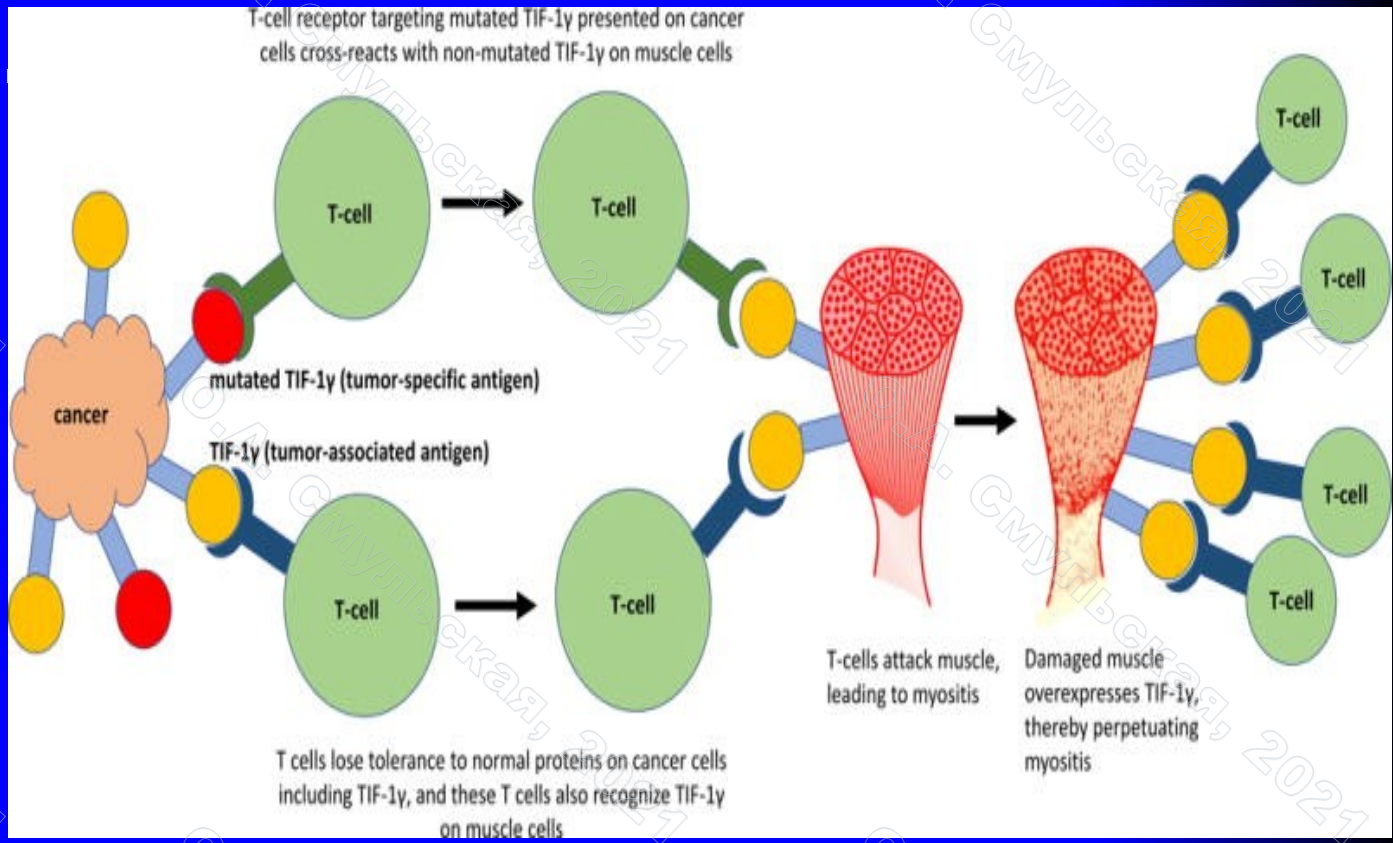

- Опухоли экспрессируют аномальные белки (опухолеспецифические антигены-неоантигены), которые возникают в результате соматических мутаций в их ДНК).
- Чужеродные белки, экспрессируемые опухолевыми клетками, вызывают активный неоантиген-специфичный Т-клеточный иммунный ответ.
- Т-клеточный ответ против опухолевого неоантигена перекрестно реагирует с немутированной формой антигена, вызывая аутоиммунное воспаление у хозяина.

B.L. Adler, L. Christopher-Stine Triggers of Inflammatory Myopathy: Insights Into Pathogenesis// Discov Med. 2018:25(136):75-83.

О.А. Смульская, 2021

Известные триггеры миозита и связанные с ними аутоантитела.

Триггер		Миозит-специфические аутоантитела (MSA)	Распространенность предполагаемых триггеров
Инфекции		Предположительно антисинтетазные аутоантитела (Jo-1, PL-7, PL-12, EJ, OJ, KS)	Неопределенный
Злокачественные новообразования		Промежуточный фактор транскрипции 1γ (TIF-1γ)	38-80%
		Ядерный матричный белок (NXP-2)	24-38%
		Анти-малый убиквитиноподобный активирующий модификатор фермент (анти-SAE)	14-50%
		Анти-3–гидрокси-3-метилглутарил-коэнзим-А редуктаза (HMGCR)	5-36%
Лекарства	Статин — ассоциированные миопатии	Анти-HMGCR	> 90% пациентов старше 50 лет
	Новые ингибиторы иммунных контрольных точек, используемые в лечении рака	Неизвестно	

О.А. Смульская, 2021

B.L. Adler, L. Christopher-Stine Triggers of Inflammatory Myopathy: Insights Into Pathogenesis// Discov Med. 2018:25(136):75-83.

ПМ/ДМ. Клиника. Поражение мышц

Симметричная слабость проксимальных групп мышц верхних и нижних конечностей и мышц шеи (больше сгибателей, чем разгибателей)

- затруднение при подъеме с низкого стула, посадке в транспорт, умывании, расчесывании
- неуклюжая ковыляющая походка
- невозможность встать или повернуться в кровати без посторонней помощи и оторвать голову от подушки

Поражение мышц глотки, гортани, и верхней трети пищевода:

- дисфония
- затруднение глотания
- приступы кашля

О.А. Смульская, 2021

ПМ/ДМ. Клиника. Поражение мышц (1)

Поражение дистальной мускулатуры

- возникает редко (при миозите с включениями)
- выражено в меньшей степени, чем проксимальной

Мышечные атрофии развиваются при

- длительно существующем заболевании
- отсутствии адекватной терапии

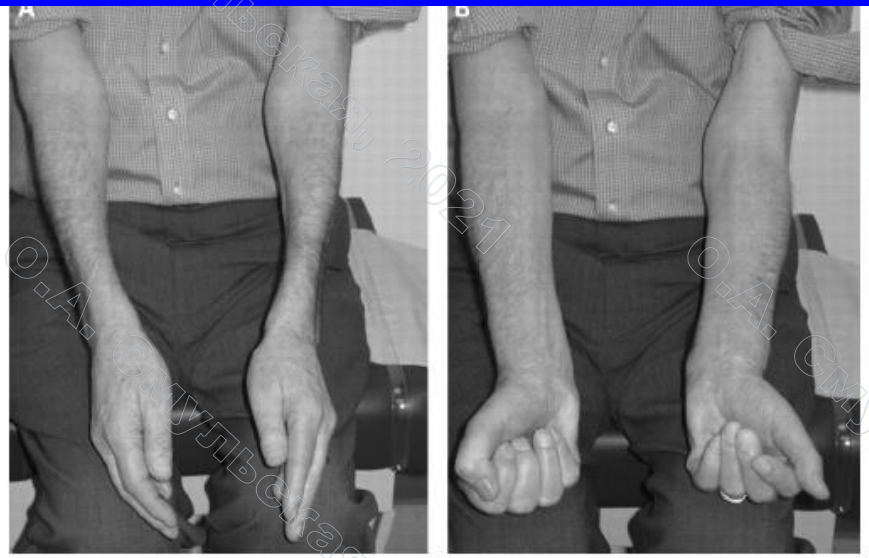

Миозит с включениями

Атрофия мышц.
Больна с детства.

О.А. Смульская, 2021

ПМ/ДМ. Клиника. Поражение мышц (2)

Миалгии

- присутствуют у 50% больных
- болезненность мышц при пальпации
- отек мышц

Сгибательные контрактуры, чаще локтевых суставов

- обусловлены поражением мышц
- суставы при рентгенологическом исследовании не изменены

О.А. Смульская, 2021

Варианты поражения кожи при дерматомиозите

Варианты поражения кожи	Описание
Периорбитальный отек (гелиотропная сыпь)	Фиолетовая или темно-синяя сыпь, локализующаяся периорбитально
Эритематозная фотосенситивная сыпь	Эритема лица в области коленей, на локтевых сгибах, шее и в области декольте
Папулы Готтрона	Плотные эритематозные высыпания, часто локализующиеся над пястно-фаланговыми и проксимальными межфаланговыми суставами, над сгибательными поверхностями локтевых и коленных суставов
“Рука механика”	Шелушение, болезненные трещины на коже кистей
Капилляриты ногтевого ложа	Расширенные и извитые капилляры ногтевого ложа
Пойкилодермия	Гиперпигментация и атрофия с наличием телеангиоэктазий, шелушений, что обусловливает пестрый характер пораженного участка кожи

О.А. Смульская, 2021

ДМ. Клиника. Поражение кожи

Эритематозная (гелиотропная) сыпь локализуется на верхних веках,

Эритематозная, фотосенситивная сыпь на скулах, крыльях носа, в области носогубной складки, на груди, верхней части спины (зона «декольте» и «шали»)

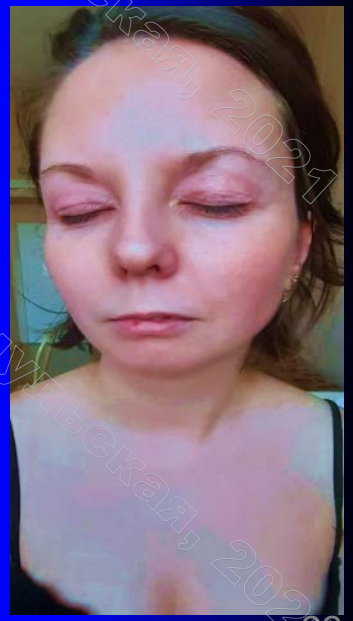

О.А. Смульская, 2021

ДМ. Клиника. Поражение кожи.

Эритема в области шеи

Эритема на левом плече (на правом плече — аналогичные изменения)

Симметричная эритема в области плеч

О.А. Смульская, 2021

ДМ. Клиника. Поражение кожи.

Эритема или папулы Готтрона

- слегка приподнимающиеся шелушащиеся или плоские эритематозные высыпания, локализованные над локтевыми, коленными, ПФ и ПМФ суставами
- эритема на волосистой части головы

О.А. Смульская, 2021

ДМ. Клиника. Поражение кожи.

Шелушение и трещины на коже пальцев и ладоней «рука механика»

Капилляриты околоногтевого ложа, гипертрофия кутикулы

Телеангиоэктазии

Кожный зуд

О.А. Смульская, 2021

ПМ/ДМ. Клиника. Поражение суставов

- Суставной синдром встречается у 20-70% больных в виде болей в суставах, воспаления околосуставных тканей, реже — артритов
- Поражение двустороннее
- Симметричное
- Чаще мелкие суставы кистей и ЛЗС
- Реже — ЛС и КС
- Могут предшествовать развитию слабости мышц
- Носят преходящий характер
- Напоминают поражение суставов при РА
- Объем движений в суставах и контрактуры чаще связаны с мышечными поражениями
- Быстро купируется при ГКС терапии
- М.б. хронический деформирующий артрит с подвывихами суставов кистей, но без эрозий

Разгибательная контрактура ЛЗС, ПФС, ПМФС

О.А. Смульская, 2021

ПМ/ДМ. Клиника. Кальциноз.

Развивается

- на поздних стадиях ПМ/ДПМ
- чаще при ювенильном ПМ

Локализация кальцинатов

- подкожно
- в соединительной ткани вокруг мышечных волокон

в зонах микротравматизации:

- над КС
- над ЛС
- на сгибательных поверхностях пальцев
- на ягодицах

О.А. Смульская, 2021

Оссифицирующий миозит

О.А. Смульская, 2021

Антисинтетазный синдром на фоне ПМ/ДМ

- Острое начало миозита
- Лихорадка
- Синдром Рейно
- Симметричный артрит/артралгия
- Миозит
- Склеродактилия
- Синдром Шегрена
- Кожные проявления ДМ
- Дисфагия
- «Рука механика»
- Интерстициальное поражение легких
- Наличие антисинтетазных антител

О.А. Смульская, 2021

Наиболее распространенным экстрамускулярным проявлением при ИВМ является развитие дыхательной недостаточности (20-55%), обусловленной интерстициальным поражением легких и слабостью дыхательной мускулатуры.

О.А. Смульская, 2021

Tazelaar H.D., Viggiano R.Y., Pickersgill J., Colby T.V. Interstitial lung disease in polymyositis and dermatomyositis. Am.Rev.Resp.Dis.,1990, 141, 727-730.

Легочные синдромы на фоне ПМ/ ДМ

- Интерстициальное поражение легких
- Аспирационная пневмония
- Сидром гиповентиляции
- Легочный васкулит
- Токсический пневмонит

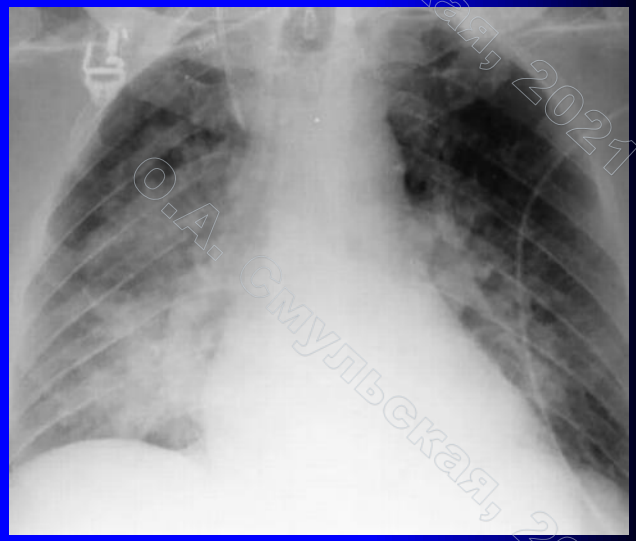

О.А. Смульская, 2021

Частота встречаемости ИПЛ на фоне ИВМ

- В целом — около 65% (Kalluri M, Oddis CV., 2010)
- Клинические признаки — 30% (Schwarz M.I.,1998)
- Рентгенологические признаки — 9-10%
- Функциональные признаки — 41-48%
- Морфологические признаки — 63%

(Tazelaar H.D. et al, 1990)

О.А. Смульская, 2021

Факторы риска ИПЛ на фоне ПМ / ДМ

- HLA антигены DR3/DRw52, DQA1*0501
- Наличие антител к аминоацилсинтетазе тРНК (Анти-Jo-1 антитела)

О.А. Смульская, 2021

Клинические проявления ИПЛ на фоне ПМ/ДМ

- Прогрессирующая инспираторная одышка
- Непродуктивный кашель
- Боль в груди, связанная с дыханием
- Аускультативно — крепитация в нижних отделах легких
- Рентгенологически — усиление легочного рисунка за счет интерстициального компонента, мелкоочаговые тени, симптом «матового стекла», картина НСИП, реже — ОИП
- Цитология ЖБАЛ — лимфоциты, нейтрофилы
- Функционально — рестрикция, снижение ДСЛ

О.А. Смульская, 2021

Неблагоприятные предикторы течения миозит-ассоциированного ИПЛ

- наличие anti-Jo1-антител;
- суставной синдром;
- амиопатический вариант течения болезни;
- начало заболевания в пожилом возрасте;
- микроангиопатия и дигитальные инфаркты;
- наличие острого ИПЛ (по типу синдрома Хаммена–Рича) в дебюте заболевания;
- снижение форсированной жизненной емкости легких не менее, чем на 60-45% в начальный период болезни;
- наличие anti-Ro/SSA-аутоантител в сыворотке крови;
- нейтрофильный альвеолит по результатам БАЛ;
- гистологическая картина обычной интерстициальной пневмонии

Kalluri M, Oddis CV. Pulmonary Manifestations of the Idiopathic Inflammatory Myopathies. Clin Chest Med. 2010;31:501–12.
Ji SY, Zeng FQ, Guo Q, et all.Chin Med J (Англ.). 2010 Mar 5;123 (5):517-22.PMID: 20367973
Vancsa A, Csipo I, Nemeth J, et al. Characteristics of interstitial lung disease in SS-A positive/Jo-1 positive inflammatory myopathy patients. Rheumatol Int. 2009;29(9):989–94. DOI: http://dx.doi.org/10.1007/s00296-009-0884-9.

Классификация идиопатических интерстициальных пневмоний ATS/ERS, 2013

- Идиопатический легочный фиброз (ИЛФ)
- Неспецифическая интерстициальная пневмония (НСИП)
- Десквамативная интерстициальная пневмония (ДИП)
- Обычная интерстициальная пневмония (ОИП)
- Респираторный бронхиолит с ИЗЛ
- Криптогенная организующаяся пневмония (КОП)
- Лимфоцитарная интерстициальная пневмония (ЛИП)
- Идиопатический фиброэластоз
- Неклассифицируемые ИИП

Travis et all. AJRCCM, 2013D.

Bouros, et al., Histopathologic subsets of fibrosing alveolitis in patients with systemic sclerosis and their relationship to outcome," American Journal of Respiratory and Critical Care Medicine, vol. 165, no. 12, pp. 1581–1586, 2002

H.-K. Lee, et al., "Histopathologic pattern and clinical features of rheumatoid arthritis-associated interstitial lung disease," CHEST, vol. 127, no. 6, pp. 2019 2027, 2005

W. W. Douglas, et al., "Polymyositis-dermatomyositis-associated interstitial lung disease," American Journal of Respiratory and Critical Care Medicine, vol. 164, no. 7, pp. 1182–1185, 2001.

О.А. Смульская, 2021

КТ-признаки НСИП

- участки матового стекла и ретикулярные изменения в субплевральных отделах обоих легких с наличием тракционных бронхоэктазов и нарастанием изменений в кранио-каудальном направлении

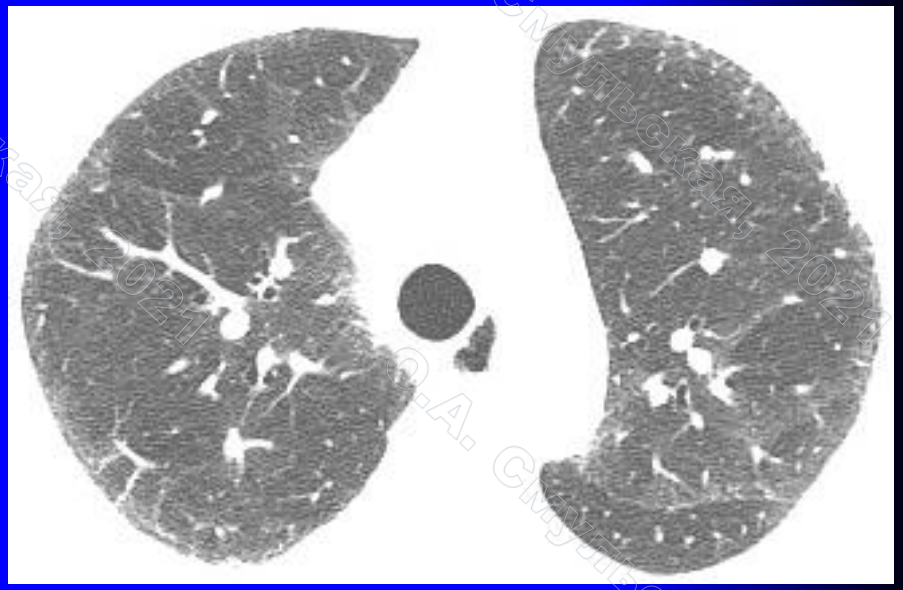

- часто встречаемое при НСИП отсутствие вовлечения отделов легких, непосредственно прилежащих к плевре

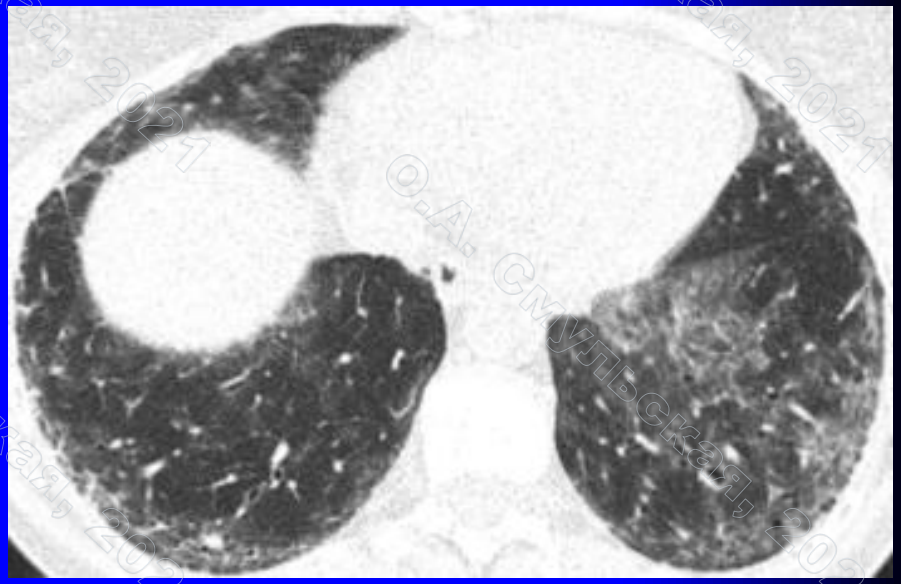

О.А. Смульская, 2021

ПМ/ДМ.ИПЛ.

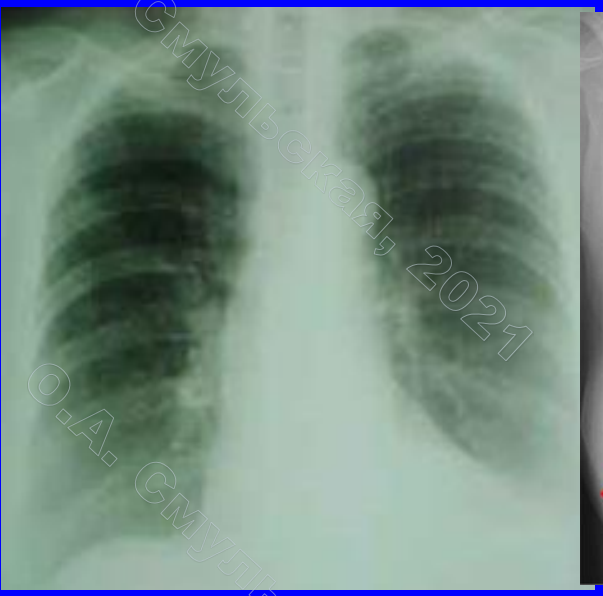

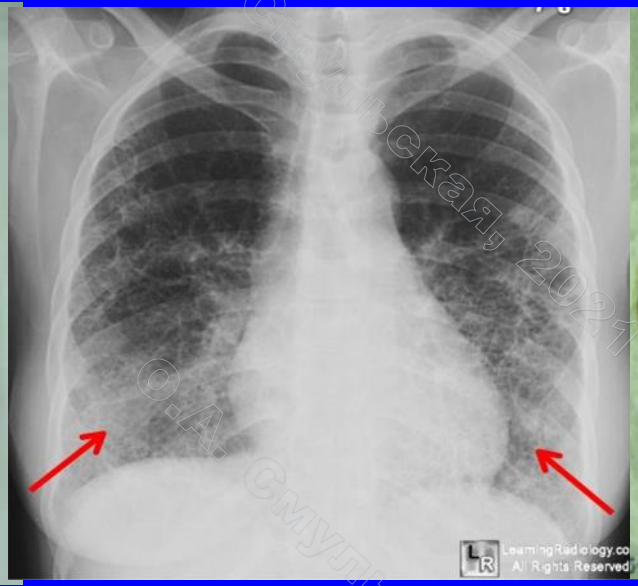

Рентгенография ОГК: множественные мелкоочаговые затенения и сетчатая деформация легочного рисунка.
По КТ ОГК — картина неспецифической интерстициальной пневмонии.

О.А. Смульская, 2021

Функциональные легочные тесты при ДМ/ПМ-ИПЛ

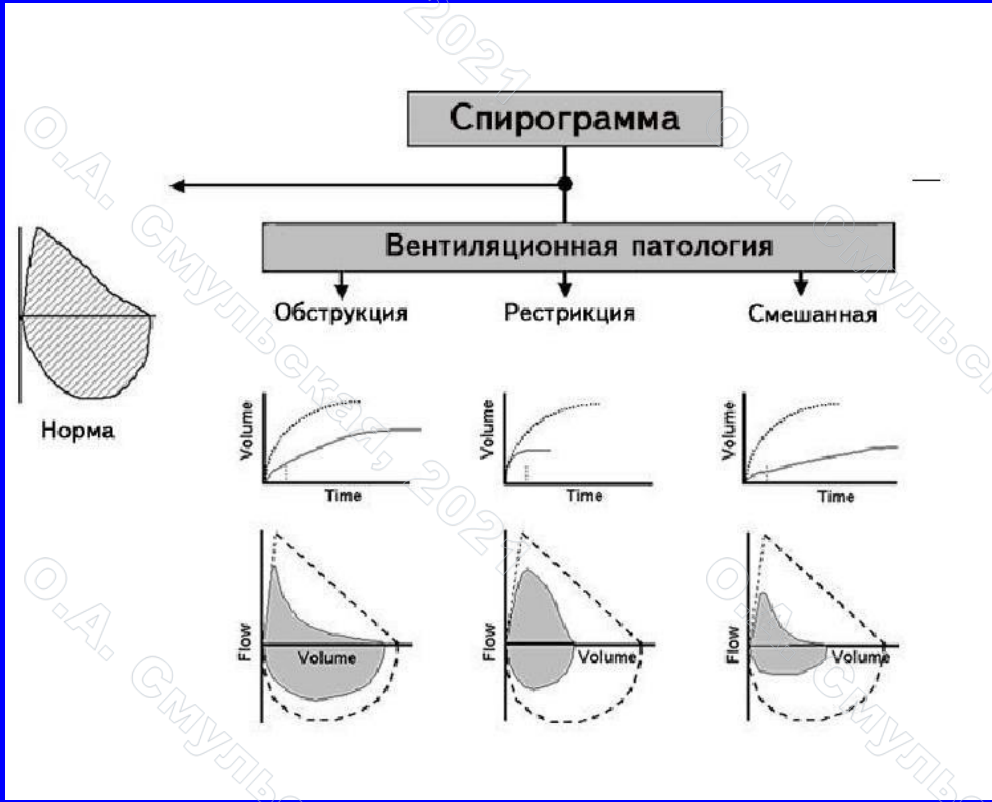

Показатели	Рестриктивные изменения
ЖЕЛ, ФЖЕЛ	Норма или снижена
ОФВ 1 сек	Норма или снижен
Тест Тиффно ОФВ1/ФЖЕЛ	Норма или выше
Общая емкость легких (ОЕЛ)	Норма или снижена
ДСЛ по CO_2	Снижена

О.А. Смульская, 2021

Пациентка Ф. 52 г. ПМ. 03.2016. КТ – НСИП с ОИП и ЛГ

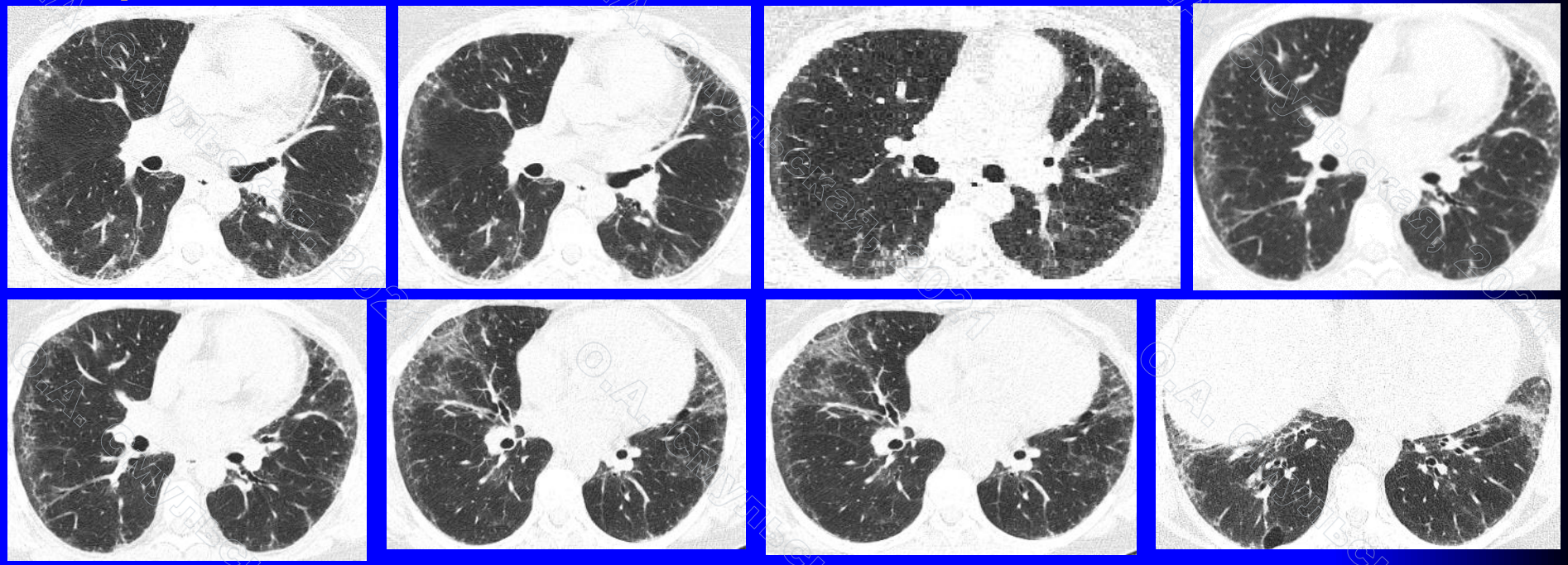

- Больна с 2000 г. — БА — серетид.
- 2013 г. Нейропатия. С-м запястного канала. ЭНМГ — умер. нарушения проведения по сенсорным волокнам срединного нерва. Миалгии, слабость мышц плечевого и тазового поясов. АЛТ, АСТ — 600-700 Ед/л. Лечение ПЗ 90 мг/сут, ПФ. Регресс клиники.
- 2013 г. дек. Возврат симптомов. КФК 7623, ЛДГ 583, АНФ 1:1280, Ат к Ro-52 (3+), Ат к Jo1 (3+). КТ ОГК: ИПЛ. ФВД: ФЖЕЛ 72%Д, ОФВ1 66,27%Д, ТТ 77,64%, ДСЛ 53,7%Д. Лечение: с янв. 2014 — ПЗ + эндоксан — ремиссия.
- 2014 г. авг. эндоксан заменен на МТ 7,5 мг/нед. ПЗ 7,5 мг/сут.
- 2015 г. — фев. Постепенный возврат симптомов.
- 2016 г. янв. — значит. ухудшение, резкое нарастание одышки. АНФ 1:320, Ат к Jo1 149 (норма <25). Ферменты в норме. ФВД: 14.03.16. ФЖЕЛ 52,47 %Д, ОФВ1 50,38%Д, ТТ 99,66. Смешанные нарушения. ДСЛ 44,2%Д
- КТ: фиброзный вариант НСИП, возможно с ОИП. ЛГ диаметр ЛА > аорты. Воздухосодержащие кисты, варикозные БРЭ перибронхиально, периваскулярно

ПМ/ДПМ. Клиника.

Поражение сердца

Протекает бессимптомно

Иногда м.б. нарушения ритма и проводимости

ЗСН развивается редко

Феномен Рейно

Чаще возникает при

- ДМ
- Антисинтетазном синдроме
- Перекрестных синдромах

Другие формы сосудистой патологии

- Инфаркты околоногтевого ложа
- Петехии
- Сетчатое ливедо

Поражение почек

- Возникает редко
- М.б. протеинурия
- М.б. нефротический синдром
- ОПН — результат миоглобинурии

О.А. Смульская, 2021

ИВМ. Клиника.
Спорадический миозит с включениями

- Чаще развивается у мужчин в возрасте старше 50 лет
- Очень медленное развитие слабости и атрофии не только в проксимальных, но и в дистальных группах мышц
- Асимметричность поражения более заметная на недоминирующей стороне глубоких (дистальных) сгибателей пальцев руки (до 82%)
- Нормальные значения или умеренное повышение КФК
- Редко сочетается с СПСТ и злокачественными новообразованиями
- Отсутствуют миозит-специфические и другие аутоантитела
- Резистентность к ГКС и др. ЛС, применяемым для лечения ПМ

Phillips BA, Cala LA, Thickbroom GW, et al. Patterns of muscle involvement in inclusion body myositis: clinical and magnetic resonance imaging study. *Muscle Nerve.*2001;24(11):1526–34.
Hilton-Jones D, Miller A, Parton M, et al. Inclusion body myositis: MRC Centre for Neuromuscular Diseases, IBM workshop,London, 13 June 2008. *Neuromuscul Disord.*2010;20(2):142–7. DOI: http://dx.doi.org/10.1016/j.nmd.2009.11.003.

О.А. Смульская, 2021

Детский (ювенильный) ДМ

- Встречается одинаково часто у девочек и мальчиков
- Наличие распространённого васкулита (клинически и морфологически)
- Частое развитие подкожного васкулита (в 5 раз чаще, чем у взрослых)
- Редкое сочетание с опухолевым ростом

О.А. Смульская, 2021

Миозит, ассоциированный с СЗСТ

- Ассоциации с ССД, СКВ, РА, синдромом Шёгрена, системными васкулитами.
- Особенности: высокая частота феномена Рейно, полиартрита, высокие титры АНФ, отсутствие миозитспецифических аутоантител, хороший ответ на ГКС.
- При ПМ/ ССД в сыворотке крови выявляются антитела PM/Scl.

ОА Смульская, 2021

Паранеопластический ДМ/ПМ

- В возрасте старше 50 лет встречается в 40-50%
- Чаще ДМ, чем ПМ
- Равное соотношение мужчин и женщин
- Частота злокачественных новообразований при ДМ в 12 раз выше, чем в популяции
- Преобладание прогрессирующей проксимальной мышечной слабости
- Острое и п/о течение ДМ и ПМ
- Опухоль может предшествовать клинике ПМ/ДМ, конкурировать с ними или развиваться на их фоне
- Редкое выявление антител к синтетазе (анти-Jo-1, анти SRP а/т, анти Mi-а/т
- Незначительное повышение или нормальные значения КФК при повышении ЛДГ и ЩФ
- Улучшение при радикальном удалении опухоли
- Терапия ГКС и цитостатиками даёт временное улучшение
- Встречается при раке лёгких, желудка, яичника, молочных желёз, поджелудочной железы, ходжкинской лимфоме и др.
- Онкопоиск должен проводиться в течение 3-5 лет от дебюта ПМ/ДМ

О.А. Смульская, 2021

ДМ. Первичный и вторичный

О.А. Смульская, 2021

ДМ. Первичный и вторичный

О.А. Смульская, 2021

ПМ/ДМ. Клиника. Варианты дебюта

- **У большинства больных:** недомогание, общая слабость, поражение кожи с последующим постепенным прогрессированием (недели, месяцы) нарастанием слабости в проксимальных группах мышц.
- **У детей и лиц молодого возраста:** более острое начало, часто сочетающееся с конституциональными симптомами (лихорадка, потеря массы тела и др.), миалгией.

О.А. Смульская, 2021

ПМ/ДМ. Клиника. Варианты дебюта

- **У больных с антисинтетазным синдромом**: феномен Рейно, острое начало, полиартралгии или полиартрит, одышка, обусловленная ИПЛ.
- **У больных миозитом с включениями:** медленное течение (несколько лет), нарастание мышечной слабости, чаще в области дистальных отделов конечностей.
- **У больных с амиотическим ДМ:** в течение длительного времени типичное для ДМ поражение кожи при отсутствии мышечной слабости.

О.А. Смульская, 2021

Варианты течения ДМ/ПМ

- **Острое течение** — лихорадка, генерализованное поражение поперечнополосатой и гладкой мускулатуры, прогрессирующая дисфагия, висцериты и поражение кожи, развившиеся в течение 6 месяцев от дебюта.
- **Подострое течение** — более медленное развитие симптомов заболевания (в течение 1-2-х лет от дебюта) с поражением кожи, мышц, висцеритами.
- **Хроническое течение** — преобладание атрофии и склероза мышечной ткани, с поражением кожи в виде гиперкератоза и гиперпигментации, редкими висцеральными проявлениями.
- **По степени клинико-лабораторной активности:** низкая (1), средняя (2), высокая (3).

О.А. Смульская, 2021

Осложнения ДМ/ПМ

- Аспирационные и гипостатические пневмонии
- Сердечная недостаточность
- Почечная недостаточность
- Инфицированные пролежни, язвы
- Дистрофия, истощение

О.А. Смульская, 2021

ИВМ. Диагностика.

Воспалительная миопатия может быть заподозрена у пациентов с симметричной проксимальной мышечной слабостью в сочетании с кожной сыпью или без кожной сыпи.

О.А. Смульская, 2021

ДМ/ПМ. Диагностика. Физикальное обследование. Рекомендации IMACS

Оценка мышечной силы — мануальное мышечное тестирование (ММТ) групп мышц

Аксиальные мышцы: сгибатели* и разгибатели* шеи

Проксимальные мышцы:

- трапециевидные
- дельтовидные, (средняя порция)
- двуглавые мышцы плеча*
- большие ягодичные мышцы*
- средние ягодичные мышцы*
- подвздошно-поясничные мышцы
- мышцы задней поверхности бедра
- четырехглавые мышцы бедра*

Дистальные мышцы:

- разгибатели кисти*
- сгибатели кисти
- тыльные сгибатели стопы*
- плантарные сгибатели стопы
- **ММТ 8** — сумма восьми мышц по 10-балльной шкале

IMACS — International Myositis Assessment and Clinical Studies Group — Международная мультидисциплинарная группа экспертов

О.А. Смульская, 2021

ДМ/ПМ. Диагностика.
Физикальное обследование. Рекомендации IMACS

Оценка мышечной силы в баллах

Баллы	Выполняемые движения
Нет движения	
0	Нет никакого движения
Движение в горизонтальной плоскости	
1	Частичный объем движения в горизонтальной плоскости
2	Полный объем движения в горизонтальной плоскости
Движение в вертикальной плоскости	
3	Частичное движение в вертикальной плоскости
4	Полное движение с постепенным непроизвольным опусканием конечности
5	Больной удерживает позицию без давления врача
6	Больной удерживает позицию против легкого давления врача
7	Больной удерживает позицию при давлении врача от легкого до умеренного
8	Больной удерживает конечность при умеренном давлении врача
9	Больной удерживает позицию при давлении врача от умеренного до сильного
10	Больной удерживает позицию против сильного давления врача

Общий счет: ММТ 24 (норма=260 баллов) — сумма аксиального, проксимального и дистального индексов

Счет мануального мышечного тестирования

ММТ 8 — сумма восьми мышц, норма = 80 баллов по одной стороне

- Аксиальный счет, (норма = 20 баллов) — сумма тестирования сгибателей и разгибателей шеи
- Проксимальный счет (норма = 160 баллов) — сумма двустороннего тестирования проксимальных мышц
- Дистальный счет (норма = 80 баллов) — сумма двустороннего тестирования дистальных мышц

IMACS — International Myositis Assessment and Clinical Studies Group — Международная мультидисциплинарная группа экспертов

О.А. Смульская, 2021

Сгибатели шеи

Разгибатели шеи



Двуглавая мышца плеча

Средняя ягодичная мышца

Большая ягодичная мышца

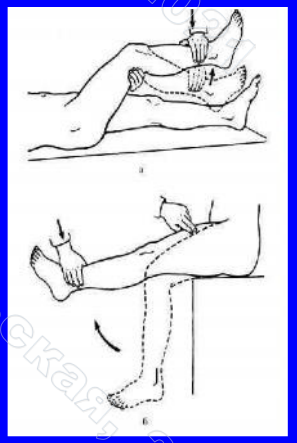

Четырехглавая мышца бедра

Разгибатели кисти

Тыльные сгибатели стопы

О.А. Смульская, 2021

Оценка активности ИВМ

Индекс	Методы оценки
I. **MYOACT** (Miositis Disease Activity Assessment Visual Analogue Scales) — оценка активности болезни по ВАШ	Оцениваемые системы: конституциональная, кожная, скелетная, ЖКТ, легочная, кардиоваскулярная патология. Сумма значений, полученных по ВАШ для каждой системы, деленная на возможный максимальный счет
II. **MDAAT** (Miositis Disease Activity Assessment Tool) — оценка активности болезни по клиническим проявлениям	0 — проявление отсутствует 1 — клинически значимое улучшение за последн. 4 недели 2 — без существенных изменений за последние 4 недели 3 — клинически значимое ухудшение за последние 4 нед. 4 — новое клиническое проявление NA — клиническое проявление не может быть оценено
III. **MITAX** (Miositis Intention to Treat Activity Index) — оценка активности болезни в зависимости от необходимого лечения, категории: A.B,C.D,E **Счет: сумма худших значений для каждой из систем, деленных на максимально возможный счет**	**A** (9 баллов) — высокая активность, требуются высокие дозы ГК, комбинация с высокими дозами БПВП или ВВИГ. **B** (3 балла) — требуются умеренные дозы ГК, БПВП, ВВИГ, антималярийных препаратов, НПВП, топических стероидов **C** (1 балл) — умеренная активность, требуется только симптоматическая терапия. Дозы ГК или БПВП ниже, чем в категории «B» **D** (0 баллов) — поражение было, но в настоящее время активности нет, медикаментозное лечение не требуется **E** (0 баллов) — признаков поражения не было и ранее

Активность кожного поражения (манифестация)

Характеристика поражения	Васкулопатия
1. Папулы/эритема Готтрона	9. Сетчатое ливедо (livedo reticularis)
2. Гелиотропная сыпь	10. Изъязвления
Эритематозные поражения	11. Поражение слизистых оболочек
3. Эритема на лице и скулах	12. Околоногтевые капилляриты
4. Линейная эритема на разгибательных поверхностях	**Поражение кожи рук**
5. Сыпь в зоне декольте (V-зоне)	13. «Рука механика»
6. Сыпь на спине, в области «шали»	14. Гипертрофия кутикулы
7. Эритема, не зависящая от инсоляции	**Активность других поражений**
8. Эритродерма	15. Подкожный отек
	16. Панникулит
	17. Алопеция

© Смульская, 2021

Критерии исхода болезни

Используются для оценки (не)эффективности терапии

- Улучшения:
  - положительная динамика должна наблюдаться в любых 3 из 6 основных параметров оценки (IMACS FORM: 4,5,6,7a,76,8)
  - при обязательном улучшении ММТ на > 20%, при условии ухудшения не более 2-х параметров на < 25%.
- Ухудшения:
  - 1 — ухудшение общей активности по ВАШ > 2 см и ухудшение по ММТ > 20%;
  - 2 — ухудшение глобальной экстрамускулярной активности > 2 см по ВАШ,
  - 3 — ухудшение любых 3-х из 6 параметров > 30%.

О.А. Смульская, 2021

Примечание: общий индекс улучшения представляет сумму 6 индексов.

- Индекс ≥ 20 соответствует минимальному улучшению,
- ≥ 40 — умеренному улучшению
- ≥ 60 — значительному улучшению

О.А. Смульская, 2021

ИВМ. Диагностика. Лабораторные исследования

Клинический анализ крови

- Изменения неспецифичны
- Увеличение СОЭ — редко, при системных проявлениях

Биохимические показатели

- Увеличение мышечных ферментов (общая КФК, МВ-фракция КФК, АСТ, АЛТ, альдолаза, ЛДГ)
- Активность проверять до ЭМГ
- М.б. Увеличение только одного фермента
- КФК — наиболее чувствительный и специфичный маркер, норма до 170 (ж) – 200 (м) Ед/л.

О.А. Смульская, 2021

ПМ/ДПМ. Иммунологические исследования

- АНФ — 50-80%, чаще при перекрестных синдромах

Миозит-специфические антитела

у одного и того же пациента имеется только один из вариантов АСА:

- к аминоацилсинтетазам тРНК к гистидин синтетазе
- Анти Jo-1 — диагностический критерий ПМ/ДМ, лабораторный маркер антисинтетазного синдрома
- анти–Mi-2,
- другие антисинтетазные антитела PL-12, PL-7, KJ, OJ, EJ, Ha, KS, Zo.
- Анти-SRP — частицы сигнального распознавания
- HMGCR — 3-гидрокси-3-метилглутарил-CoA-редуктазе

Миозит-ассоциированные антитела

- Анти RNP, Анти-Scl-70, Антицентромерные Ат (АСА), АнтиSm, анти-Ro(SSA), анти-La(SSB) и др.
- Определение онкомаркеров (ПСА, СА-125 — яичники, СА-15.3 — молочная железа и др.)
- Определение функции щитовидной железы (ТТГ, Т3, Т4, Ат к ТПО, ТГ)

О.А. Смульская, 2021

Клинико-иммунологические фенотипы ИВМ
Миозит- специфические АТ

Антигены	Антитела	Клиническое значение
Jo-1	АТ к гистидин-тРНК-синтетазе	Маркер полимиозита. Ассоциированы с ИПЛ, феномен Рейно, острым началом и неполным ответом на применение глюкокортикоидов Выявляется у 60% пациентов с сочетанием миозита и ИПЛ; Среди всех ПМ/ДМ — 25-35%
PL-7, Pl-12	АТ к треонин-тРНК-синт.	Маркеры полимиозита (ПМ), 1-5%
Mi-2	Антисинтетазные АТ, подобны ДНК геликазе	Маркер классического стероидчувствительного дерматомиозита (ДМ) с благоприятным прогнозом, 8%
Ku	Антисинтетазные АТ	Маркер сочетания ССД и ПМ. Может также встречаться при СКВ, СШ, феномене Рейно. Ассоциирован с развитием ЛГ
SRP	АТ к частице распознавания сигнала	Маркер полимиозита (ПМ), ассоциирован с аутоиммунной некротизирующей миопатией, высокой частотой поражения сердца, пищевода, недостаточным ответом на иммуносупрессивную терапию,
HMGCR	Антитела к 3-гидрокси-3-метилглутарил-CoA-редуктазе	Маркер аутоиммунной некротизирующей миопатии. Ассоциирован с приемом статинов
C N1A (NT 5C1A)	Антитела к цитозольной 5-нуклеотидазе 1 А	Ассоциируется с миозитом с включениями
MDA-5	Антитела к меланома-ассоциированному белку-5	Ассоциируются с амиопатическим ДМ, быстро прогрессирующим ИПЛ

Клинико-иммунологические фенотипы при ИВМ
Миозит-ассоциированные антитела

Антитела	Название	Клиническое значение
PM-Scl-100	АТ к растворимым ядерным АГ	Маркер сочетания ССД и ПМ. Может выявляться при идиопатическом полимиозите, ЮДМ. Часто обнаруживается при ССД у детей, ассоциирован с поражением пищевода
Scl-70	Антисклеродермальные антитела, антитела к топоизомеразе I	Высокоспецифичный маркер ССД ассоциирован с развитием легочного фиброза
Ro-SSA, Ro-SSB, Sm	АТ к растворимым ядерным АГ	Маркеры сочетания ПМ с другими СЗСТ
Анти–TIF-1 α, Анти–TIF-1γ	Антитела к промежуточному фактору транскрипции 1α, и 1γ	Ассоциируются с паранеопластическим синдромом
	Меланома-ассоциированный белок-5	Ассоциируются с амиопатическим ДМ, быстро прогрессирующим ИПЛ
Анти–NXP-2	Антитела к ядерному матриксному белку	Ассоциируются с паранеопластическим синдромом

McHugh N. J., Tansley S. L. Autoantibodies in myositis //Nature Reviews Rheumatology. – 2018. – Т. 14. – №. 5. – С. 290.

ИВМ. Лабораторная Диагностика.

Общий анализ мочи

- Протеинурия — редко
- Цвет мочи
  - может измениться
  - красный, бурый
  - причина — миоглобинурия в результате массивного рабдомиолиза

норма

рабдомиолиз

О.А. Смульская, 2021

ПМ/ДМ. Морфологическое исследование

- Выполняют биопсию проксимальных мышц
- Место взятия мышцы выбирают с помощью МРТ
- Выполнять до проведения ЭМГ

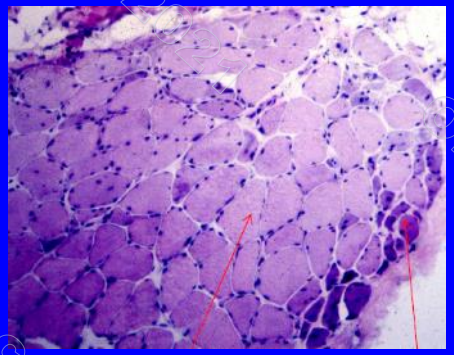

ДМ

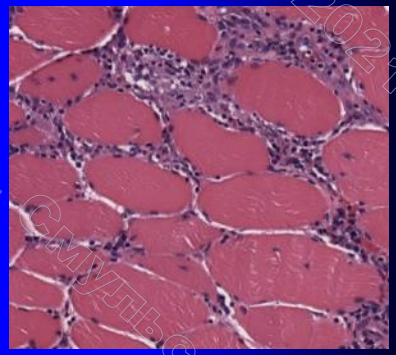

ПМ

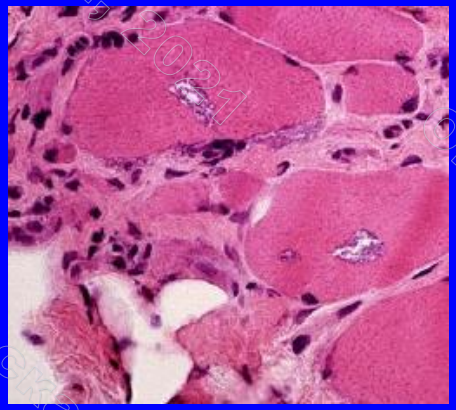

СМВ

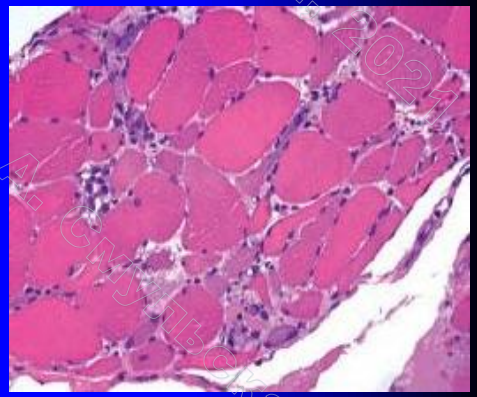

ИЗНМ

О.А. Смульская, 2021

ИВМ. Инструментальная диагностика. Игольчатая электромиография (и-ЭМГ).

Для ИВМ характерно:

1. Снижение средних потенциалов двигательных единиц (ПДЕ) и их амплитуды
2. Полифазия, псевдополифазия
3. Спонтанная активность мышечных волокон в состоянии расслабления

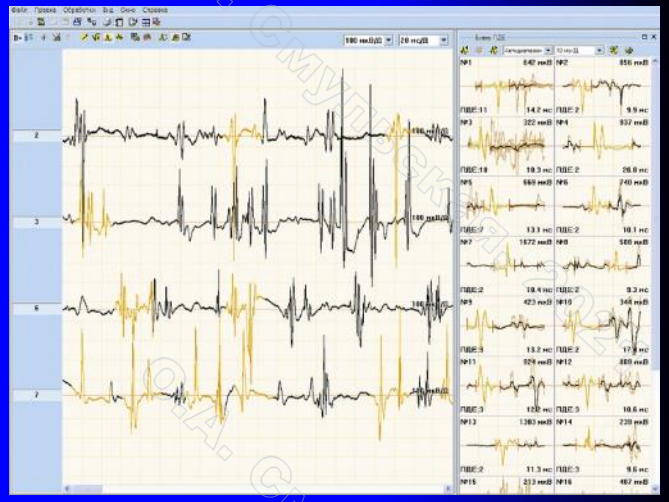

О.А. Смульская, 2021

ПМ/ДМ. Инструментальная диагностика. МРТ.

- МРТ — основной метод визуализации мышц

Позволяет

- предположить миозит с включениями
- провести дифференциальную диагностику с другими миопатиями
- Выявляет усиление сигнала в режиме STIR
- ДМ: периферический отек мышц по типу медовых сот, подкожный и фасциальный отек
- ПМ: пятнистый или «туманный» паттерн распределения отека.
- ИЗНМ: более выраженный мышечный отек, раннее появление жирового замещения мышц и атрофии
- СМВ: сочетание воспалительных изменений (режим STIR), и мышечной дегенерации с замещением жировой тканью. Асимметрия поражения: большая сохранность мышц на доминирующей стороне.

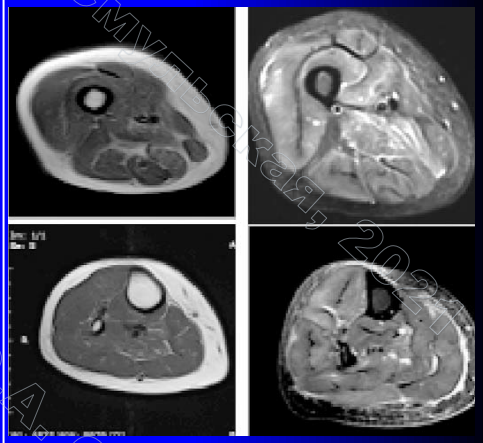

ПМ

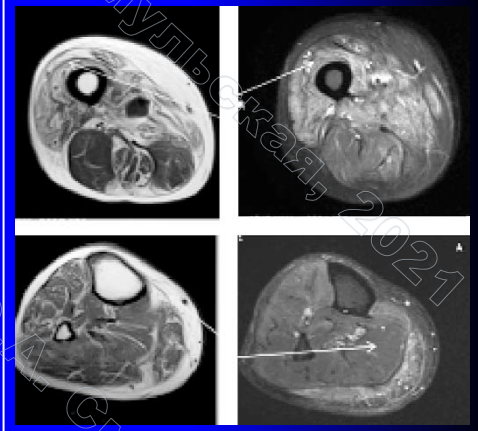

СМВ

1. Ukichi T, Yoshida K, Matsushima S, et al. Magnetic Resonance Imaging of Skeletal Muscles in Patients with Dermatomyositis and Polymyositis: Novel and Distinctive Characteristic Findings. Arthritis Rheumatol. 2017;69(suppl 10):1999.
2. Pinal-Fernandez I, Casal-Dominguez M, Carrino JA, et al. Thigh muscle MRI in immune-mediated necrotising myopathy: extensive oedema, early muscle damage and role of anti-SRP autoantibodies as a marker of severity. Ann Rheum Dis. 2017 Apr;76(4):681-687

Хелковская-Сергеева А.Н., Ананьева Л.П., Казаков Д.О., Насонов Е.Л.Применение магнито-резонансной томографии в диагностике идиопатических воспалительных миопатий/Современная ревматология, 2019;.*13(1):95–100.*

ИВМ. МР-спектроскопия

- Метод определяет концентрацию различных веществ в тканях.
- У больных ИВМ с аномальным сигналом в режиме STIR отмечено повышение содержания внутримышечного креатина.
- У больных ИВМ с нормальной МРТ-картиной выявлено увеличение содержания внутримышечного креатина по сравнению с пациентами контрольной группы.

Subhawong TK, Wang X, Machado AJ,et al. 1H Magnetic resonance spectroscopy findings in idiopathic inflammatory myopathies at 3 T: feasibility and first results.*Invest Radiol.* 2013 Jul; 48(7): 509-16. doi: 10.1097/RLI.0b013e3182823562.

О.А. Смульская, 2021

ИВМ. Ультрасонография.

- Вспомогательный неинвазивный метод.
- Преимущества:
  - низкая стоимость
  - возможность проводить исследование у постели больного
- Возможности:
  - Идентификация миозита
  - Диагностика СМВ
  - Диф. диагностика поясно-конечностных мышечных дистрофий, БАС (патогномоничные фасцикуляции)

О.А. Смульская, 2021

ИВМ. Позитронно-эмиссионная томография (ПЭТ)

- Позволяет выполнить одновременно три задачи у пациента с ДМ/ПМ:
  - подтвердить наличие мышечного воспаления;
  - осуществить скрининг злокачественной опухоли и ИПЛ;
  - снизить количество тестов, которые пациент должен пройти.
- Отмечена корреляция уровня поглощения 18-ФДГ мышцами с уровнем мышечных ферментов и результатами ММТ 8

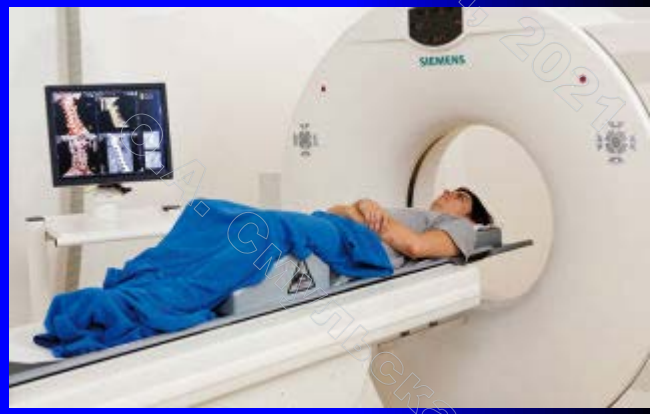

Tanaka S, Ikeda K, Uchiyama K, et al. [18F]FDG uptake in proximal muscles assessed by PET/CT reflects both global and local muscular inflammation and provides useful information in the management of patients with polymyositis/dermatomyositis. *Rheumatology (Oxford).* 2013 Jul;52(7):1271-8. doi: 10.1093/rheumatology/ket112.Epub 2013 Mar 11.

О.А. Смульская, 2021

ИВМ. ИПЛ. Диагностика

- **КТВР ОГК** — картина НСИП
  - «Матовое стекло», ретикулярные изменения, тракционные бронхоэктазы
  - Максимальные изменения расположены в базальных и субплевральных отделах
- **Комплексное исследование ФВД:**
  - Спирометрия — рестриктивные изменения (снижение ФЖЕЛ, ООЛ)
  - ДСЛ — снижение

О.А. Смульская, 2021

Критерии диагностики ДМ/МП, (Bohan и Peter 1975)

Во первых, исключите все другие возможные формы миопатий

1. Симметричная слабость, обычно прогрессирующая с проксимальных отделов конечностей, с дисфагией или без нее, слабость дыхательных мышц.
2. Морфологические изменения, свидетельствующие о миозите: некроз мышечных волокон I и II типа, фагоцитоз, дегенерация и регенерация, изменение размеров мышечных волокон, эндомизиальные, перимизиальные, периваскулярные или интерстициальные мононуклеарные клетки
3. Повышение уровня сывороточных «мышечных» ферментов: КФК, альдолазы, ЛДГ, трансаминаз (АСТ/АЛТ)
4. ЭМГ-признаки воспалительной миопатии — триада:

- короткие, низкоамплитудные, полифазные потенциалы двигательных единиц;
- потенциалы фибрилляции в состоянии мышечного расслабления;
- высокочастотные повторяющиеся разряды

5. Характерные для ДМ кожные изменения

- Достоверный ПМ — п. 1-4
- Вероятный ПМ — 3 из п. 1-4
- Возможный ПМ — 2 из п. 1-4

- Достоверный ДМ — сыпь + 3 любых критерия
- Вероятный ДМ — сыпь + 2 любых критерия
- Возможный ДМ — сыпь + 1 критерий

О.А. Смульская, 2021

Новые классификационные критерии воспалительных миопатий (ACR EULAR 2016)

Признак	Баллы
Возраст дебюта от 18 до менее 40 лет	1,6
Возраст дебюта более или равно 40 лет	2,3
<u>Поражение мышц</u> Слабость проксимальных мышц рук Слабость проксимальных мышц ног Сгибатели шеи слабее разгибателей шеи Проксимальные мышцы ног слабее дистальных	 0,7 0,6 1,6 1,5
<u>Поражение кожи</u> Периорбитальный отек Папулы Готтрона	 3,3 2,3
Дисфагия или другие нарушения моторики пищевода	0,7
Лабораторные признаки КФК Анти–Jo-1	 1.2 4,2
Сумма баллов	X 0,9
Данные биопсии Инфильтрация эндомизия мононуклеарами Инфильтрация перимизия или периваскулярной области Периваскулярная атрофия	 1,6 1,1 1,7

Примечание

- Если проведена биопсия, полученную сумму необходимо умножить на 0,9 и сложить с баллами, полученными при описании биопсии
- При отсутствии поражения кожи биопсия обязательна
- Высокая вероятность воспалительной миопатии, если общий балл составляет > 7,5 (> 8,7 при отсутствии поражения кожи)
- Для расчета вероятности воспалительной миопатии используют калькулятор: www.imm/ki/se/biostatistics/calculators/iim
- Чувствительность и специфичность критериев 87% и 82% соответственно, с еще более высокой точностью при включении мышечных биопсий, 93% и 88% соответственно.

О.А. Смульская, 2021

Критерии иммунно-зависимой некротизирующей миопатии ENMC, 2017

Европейского нервно-мышечного центра

Вариант ИЗНМ	Серологические критерии	Особенности биопсии мышц	Клинические критерии
Анти-SRP миопатия	Анти-SRP антитела	Не требуется	Высокий уровень креатинкиназы Слабость проксимальных мышц
Анти–HMGCR миопатия	Анти–HMGCR антитела	Не требуется	
Антитела негативная миопатия	Миозит-специфических антител нет	Различные стадии: • Некроз • Миофагоцитоз • Регенерация • Пауцилимфоцитарная инфильтрация	

Следует исключить миопатию, индуцированную лекарственными средствами/токсинами

Allenbach Y, Mammen AL, Stenzel W, Benveniste O. Immune-mediated necrotizing myopathies working G. 224th ENMC International Workshop: Clinico-sero-pathological classification of immune-mediated necrotizing myopathies Zandvoort, The Netherlands, 14–16 October 2016. Neuromuscul Disord. 2017 Most recent classification criteria in IMNM. It includes consensus treatment recommendations for the different IMNM subsets.

О.А. Смульская, 2021

Дифференциальная диагностика ДП/ПМ

- Эндокринные миопатии (гипотиреоз, тиреотоксикоз, гиперпаратиреоз, акромегалия и др.);
- Лекарственная миопатия (стероиды, статины, антималярийные препараты, пеницилламин, хлорохин, колхицин, эритромицин, гормоны щитовидной железы в высоких дозах);
- Инфекционные миозиты (бактериальные, вирусные, паразитарные при трихинеллёзе, эхинококкозе, цистициркозе);
- Органная недостаточность (уремия, печёночная недостаточность);
- Нарушения питания (мальабсорбция, дефицит витаминов E, D);
- Анемии;
- Токсические миопатии: острый и хронический алкоголизм;
- Наследственные мышечные заболевания (мышечная дистрофия Дюшена, Беккера и др.)
- Врождённые миопатии: митохондриальная, немалиновая;
- Проксимальная нейропатия: синдром Гийена-Баре;
- Хроническая аутоиммунная полинейропатия;
- Денервационные состояния: спинальная мышечная атрофия, боковой амиотрофический склероз; демиелинизирующие полиневропатии;
- Ревматическая полимиалгия;
- Другие ревматические заболевания: РА, ССД, СКВ, УП.

О.А. Смульская, 2021

Дифференциальный диагноз ДМ/ПМ и прогрессирующих мышечных дистрофий

Показатель	ДМ/ПМ	ПМД
Локализация мышечной слабости	Проксимальная	Зависит от формы ПМД
Длительность нарастания мышечной слабости	Недели, месяцы	Годы «восходящий тип»
Уровень КФК	Зависит от лечения	Не зависит от лечения
Наличие спонтанной активности на И-ЭНМГ	До назначения ГК — «бурная»	Небольшое количество потенциалов фибрилляции и положит острых форм
Изменения в биоптате мышц	Проксимальная (!) мышца — некроз, лимфогистиоцитарная инфильтрация	Некроз мышечной ткани, отсутствие признаков воспаления (миозита)
«Ответ» на лечение ГК	Положительный	Отсутствует

Антелава О.А. и соавт. /Современная ревматология.- 2012.-№4.

Алгоритм дифференциальной диагностики воспалительных миопатий.

* наличие в мышечном волокне вакуолей с ободком, характерных для миозита с включениями;

** снижение силы сгибателей пальцев кисти и отсутствие ответа на иммуносупрессивную терапию

А.С. Зыкова, П.И. Новиков, С.В. Моисеев Дерматомиозит взрослых: новые критерии диагностики и перспективы терапии//Кин. Фармакол.тер. 2017: 26 (2), 83-92.

2017 European League Against Rheumatism/American College of Rheumatology Classification Criteria for Adult and Juvenile Idiopathic Inflammatory Myopathies and Their Major Subgroups / Ann Rheum Dis. 2017 Dec;76(12):1955-1964.

О.А. Смульская, 2021

Дифференциальный диагноз воспалительных миопатий

Показатели	ДМ	ПМ	ИЗНМ	СМВ
Характер мышечной слабости	Подострое развитие симметричной слабости проксимальных групп мышц в любом возрасте в сочетании с характерным поражением кожи	Подострое развитие симметричной слабости проксимальных групп мышц у взрослых (необходимо исключить другие причины поражения мышц)	Острое или подострое развитие слабости проксимальных групп мышц (часто тяжелой) у взрослых	Медленное развитие слабости проксимальных и дистальных групп мышц; атрофия четырехглавых мышц и мышц предплечий; частые падения; легкая слабость в мышцах лица у людей старше 50 лет
Активность КФК	Высокая (до 50 раз по сравнению с ВГН), однако, иногда нормальная	Высокая (до 50 раз по сравнению с верхней границей нормы)	Очень высокая (более чем в 50 раз по сравнению с ВГН)	До 10 раз по сравнению с ВГН; может быть нормальной или повышена незначительно
Биопсия мышц	Перифасцикулярная атрофия мышечного волокна; некроз мышечных волокон; периваскулярная, перимизиальная и перифасцикулярная инфильтрация CD4+клетками и дендритными клетками; уменьшение числа капилляров	Инфильтрация CD8+ клетками перимизия и эндомизия мышечного волокна с инвазией в ненекротизированное мышечное волокно; повышенная экспрессия MHC I класса на поверхности мышечного волокна; отсутствие вакуолей	Выраженный некроз и разрывы мышечных волокон с инфильтрацией макрофагами; отсутствие CD8+ клеток и вакуолей; депозиты комплемента в капиллярах	Инфильтрация CD8+ клетками неизмененных мышечных волокон; повышенная экспрессия антигена MHC I класса; окаймленные вакуоли; отложения амилоида
Аутоантитела	Анти-MDA-5, анти-Mi-2; анти-TIF-1 и анти-NXP-2 (ассоциируются с паранеопластическим дерматомиозитом)	Антисинтетазные антитела	Анти-SRP и анти HMGCR	Анти-cN1A

Dalakas M. Inflammatory Muscle Diseases. N Engl J Med 2015;372(18):1734-47

©А. Смульская, 2021

ПМ/ДМ. Лечение. Глюкокортикостероиды

- Раннее начало терапии (в течение первых 3-х мес.) — улучшает прогноз.
- Начальная доза: не менее 1,0-2,0 мг/кг в сутки.
- Суточную дозу ГК в начале лечения делить на 3 приема в течение первой половины дня (с интервалом в 2-4 часа до 12 часов), затем перевести пациента на прием полной дозы ГК в утренние часы.
- Оценка эффективности терапии — через 2-4 недели от начала лечения ГК (снижение КФК, уменьшение интенсивности кожных проявлений, нарастание мышечной силы, уменьшение воспалительной активности по ЭМГ).
- Отсутствие динамики в течение 4 недель — пересмотр диагноза.
- Длительный приём начальной дозы: не менее 2,5-3 мес.

О.А. Смульская, 2021

ПМ/ДМ. Лечение. ГКС.

- Снижение дозы ГКС — не ранее, чем через 3 мес. В случае нормализации уровня КФК в сыворотке крови, исчезновения спонтанной активности при ЭМГ
  - По ¼ дозы от исходной в месяц (в среднем по ½ - ¼ таблетки в 5-7-10 дней до достижения поддерживающего уровня).
  - Темп снижения зависит от исходной дозы ГКС и степени активности болезни. Чем ниже доза ГКС, тем медленнее ее снижение.
  - При наличии коморбидных заболеваний (инфекции, СД, АГ и др.) возможно более быстрое снижение дозы (по 2,5-5,0 мг в 3-5 дней).
- Поддерживающая доза ГК индивидуальна: 5-10, реже 15 мг/сутки и зависит от клинико-иммунологического варианта болезни, возраста.
- Пульс- терапия ГКС проводится при тяжёлом поражении пищевода и развитии системных проявлений (миокардит, ИПЛ)

О.А. Смульская, 2021

Эффективность ГКС при лечении различных подтипов ИВМ

Клинический подтип	Клиническая особенность	Тип АТ	Эффективность ГКС
Антисинтетазный с-м	Острый ПМ/ДМ, с-м Рейно, «рука механика»	А/т к аминоацилсинте-тазам тРНК	Умеренная, частые обострения при уменьшении дозы
Анти SRP–синдром	Острый ПМ, миокардит	А/ т к частицам сигнального распознавания	Низкая
Анти Mi-синдром	ДМ	А/т к ядерно-белковому комплексу	Высокая
Опухолевый ДМ	Связь с опухолью	—	Отсутствует
Миозит с включениями	Проксимальная и дистальная мышечная слабость	—	Низкая

О.А. Смульская, 2021

Показания к назначению цитостатиков при ДМ/ПМ

- Резистентность к максимальным дозам ГКС
- Сопутствующие заболевания или побочные эффекты, ограничивающие назначение высоких доз ГКС
- Принадлежность к клинико-иммунологическому подтипу, резистентному к ГКС
- Развитие стероидной резистентности- отсутствие адекватной терапии ГКС в течение 18 мес от дебюта заболевания.

О.А. Смульская, 2021

Базисные противовоспалительные препараты

Препарат	Доза	Примечания
Метотрексат	15-25 мг/нед	Внутрь или п/к. Стероидсберегающий эффект
Азатиоприн	100-250 мг/сут	Уступает МТ по эффект-ти и скорости эф-та
Циклофосфамид	800-1000 мг/мес или по 400 мг через 2 нед/мес в/в кап	При ИПЛ, язвенно-некротическом васкулите
Микофенолата мофетил-селективный иммуносупресант	500 мг 2 р/сут. с увеличением до 1000 мг 2 р/сут.	При ИПЛ, резистентном кожном синдроме
Гидроксихлорохин	200-400 мг/сут.	При резистентном поражении кожи. М.б. использован для поддерживающей терапии с низкими дозами ГКС
В/В иммуноглобулин	1 г/кг 1 раз в месяц в течение 4-6 мес.	При тяжелой дисфагии, тяжелом миозите, ЮДМ. До введения — оценить IgA сыворотки
Циклоспорин	2,0-3,5 мг/кг в сутки	При ИПЛ
Плазмаферез		Тяжелое течение ИВМ, резистентное к другим методам лечения. В сочетании с ГКС и МТ

ПМ/ДМ. Лечение. ГИБП

Препарат	Дозы	Примечания
Ритуксимаб (Rituximab), моноклональное антитело, направленное против антигена CD20 на В-лимфоцитах	Две дозы по 1,0 г с интервалом в 2 нед. Схема введения может изменяться	Двойное слепое исслед. С оценкой IMACS
Тоцилизумаб (Tocilizumab) анатагонист рецептора интерлейкина-6 (ИЛ-6)	8 мг/кг каждые 4 нед (3 нед — в одном исслед.)	Описание случаев
Абатацепт (Abatacept) Ат к костимулирующим молекулам CD28 и CD 80 на Т-лимфоцитах	Различные дозы в/в или п/к	Текущее КИ (ARTEMIS)
ВВИГ (Intravenous immune globulin (IVIg)	Начать с 1-2 г/кг/мес в течение 1-2 дней в течение 3-6 месяцев в зависимости от ответа	Двойное слепое, контролируемое плацебо испытание; Сообщения о случаях миозита с ИПЛ

S. Moghadam-Kia , C.V Oddis , R. Aggarwal Modern Therapies for Idiopathic Inflammatory Myopathies (IIMs): Role of Biologics / Clin Rev Allergy Immunol. 2017 Feb;52(1):81-87.

О.А. Смульская, 2021

ПМ/ДМ. Лечение. Перспективы ГИБТ.

Препараты, которые в перспективе могут быть применены в лечении ПМ/ДМ.

- Алемтузумаб (гуманизированное моноклональное антитело, которое связывает CD52 на В-и Т-лимфоцитах)
- Финголимод (сфингозин 1-фосфатный рецепторный модулятор, который захватывает Т-лимфоциты в лимфоидных органах),
- Базиликсимаб (моноклональное антитело, которое блокирует цепочку альфа-рецептора интерлейкина-2 на Т-и В-лимфоцитах)
- Экулизумаб (нацелен на С5 и ингибирует расщепление С5 до С5а и С5в-9)

О.А. Смульская, 2021

S. Moghadam-Kia , C.V Oddis , R. Aggarwal Modern Therapies for Idiopathic Inflammatory Myopathies (IIMs): Role of Biologics / Clin Rev Allergy Immunol. 2017 Feb;52(1):81-87.

Схема лечения дерматомиозита

Состояния	Препараты
Активный дерматомиозит	Преднизолон 1мг/кг; до 100 мг/сут в течение 4-6 месяцев. Затем постепенное снижение дозы. В тяжелых случаях — в/в МП 1000 мг/сут в течение 3-5 дней
Стероидсберегающие препараты	Азатиоприн 2-3 мг/сут, Метотрексат — 20 мг/нед, ММФ — 2,0-3,0 г/сут, ЦС — до 300 мг/сут
Интерстициальное поражение легких	ЦФ — в/в до 0,8-1,0 г/м^2, Нинтеданиб (варгатеф) капс 150 мг 2 р/сут.
Неполный ответ на терапию ГКС	В/в иммуноглобулин 2,0 г/кг в течение 2-5 дней
Недостаточная эффективность ГКС и в/в иммуноглобулинов	Пересмотреть диагноз. Возможно лечение ритуксимабом. Опубликована эффективность экулизумаба, алемтузумаба, тоцилизумаба. **Ингибиторы ФНО-альфа применять не рекомендуется, учитывая ухудшение течения заболевания.**

Благодарю
за внимание!