«Родом из детства» — пульмонологические проблемы у взрослых, берущие начало в детском возрасте

Профессор Александра Анатольевна Сперанская

Первый Санкт-Петербургский государственный медицинский университет имени академика И.П. Павлова
Кафедра рентгенологии и радиационной медицины

28.12.2021 г.

Патологические процессы у взрослых, возникшие в детском возрасте

- Муковисцидоз (и другие процессы, сопровождающиеся нарушением мукоцилиарного клиренса)
- Воспалительные процессы из детства (последствия детского туберкулеза, детских инфекций, папилломатоз)
- Последствия перенесенной бронхолегочной дисплазии
- Пороки легких (кистаденоматоидные мальформации, атрезия бронха, внутрилегочная секвестрация)
- Пороки сосудов с вторичными изменениями в легочной ткани (нарушение притока в левое предсердие — атрезия легочных вен, перегородка в левом предсердии, артериовенозные фистулы)
- ИЗЛ с кистозно-буллезной перестройкой легочной ткани (ГХ, ЛАМ, буллезная эмфизема)
- Фиброзирующая болезнь легких (ЭАА, ППФЭ, ИЛФ)
- Болезни накопления (ЛАП)

А.А. Сперанская, 2021

Лучевая семиотика муковисцидоза

- **Проявления деформирующего бронхита** — неравномерное утолщение стенок крупных бронхов (симптом «рельсов»), неравномерное расширение их просвета при сравнении с прилежащей артерией (симптом «печатки»), дивертикулы стенок крупных бронхов и трахеи
- **Бронхоэктазы** (цилиндрические, мешотчатые) — значительное расширение просвета бронхов, заполнение их мокротой (слизистые пробки — низкоплотностные и высокоплотностные за счет высокобелкового содержимого, иногда — с наличием уровня жидкости), бронхиолоэктазы «сухие» и заполненные
- **Проявления экссудативного (инфекционного) бронхиолита** — заполнение просвета мелких бронхов и бронхиол содержимым с образованием КТ-картины «дерева в почках», наличие низкоплотностных центрилобулярных очагов, Y, V-образных структур в субплевральных отделах (заполнение внутридольковой бронхиолы и ее ветвлений)
- **Проявления бронхиальной обструкции**
- **!!! Поражение бронхов в верхних отделах является патогномоничным признаком**

А.А. Сперанская, 2021

Больной З., 29 л.«Тяжелое течение» F508del

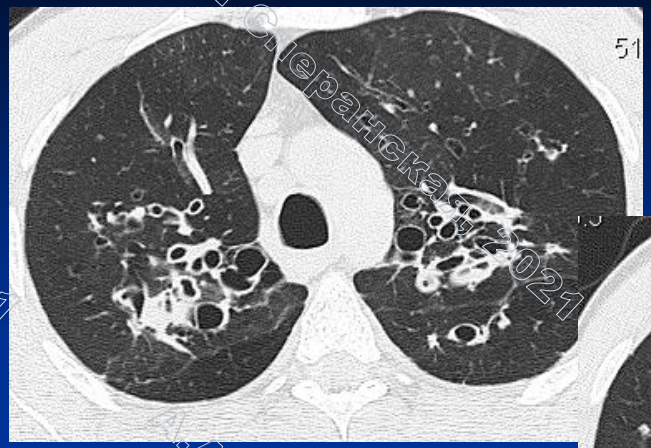

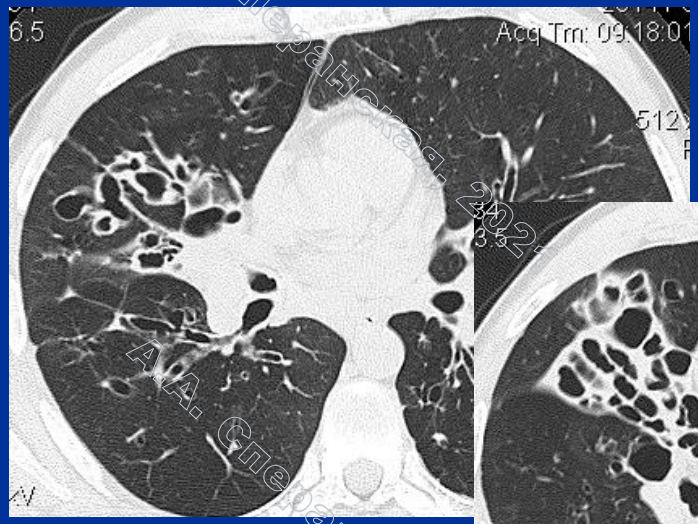

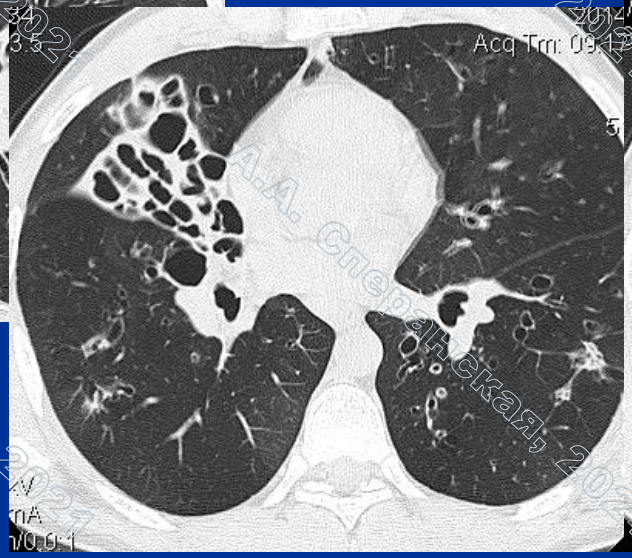

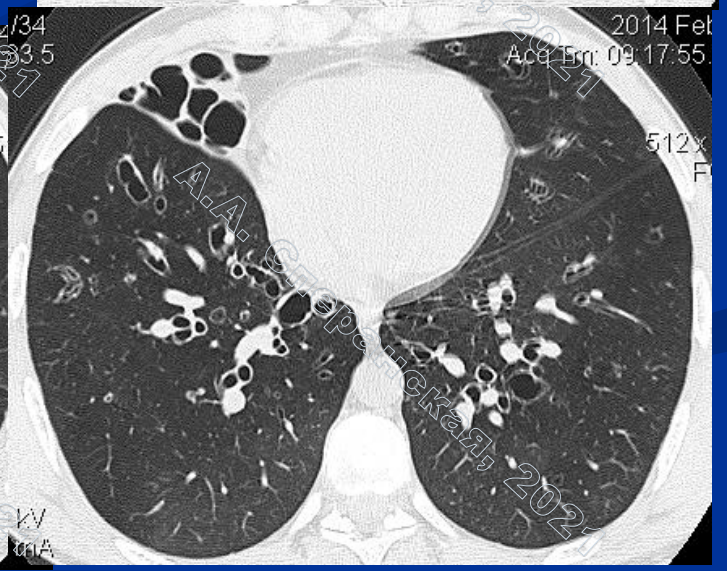

А.А. Сперанская, 2021

Больная З., 27 л. «Мягкое течение» F508del

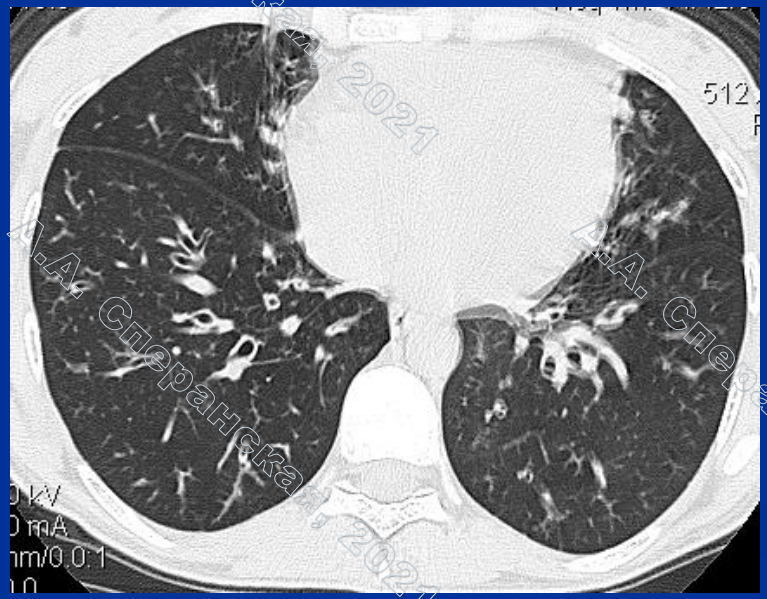

А.А. Сперанская, 2021

Пациентка К., 1988 г.р.

- Пациентка росла и развивалась согласно возрасту. Отставания в росте и весе, нарушения стула отмечено не было.
- С 10-летнего возраста стал беспокоить приступообразный кашель.
- Наблюдалась с диагнозом «Бронхит».
- В 2007 году установлен диагноз «Бронхиальная астма».
- Постоянно принимала только ингаляционные бронхолитики, во время беременности (у пациентки 2 детей) принимала длительно серетид 25/125 по 1 дозе 2 раза в сутки (с 2014 года по июль 2017 года).
- В 2013 году впервые отметила появление прожилок крови в мокроте. Обследована в ГПТД.

А.А. Сперанская, 2021

Пациентка К., 2012 г., 2013 г.

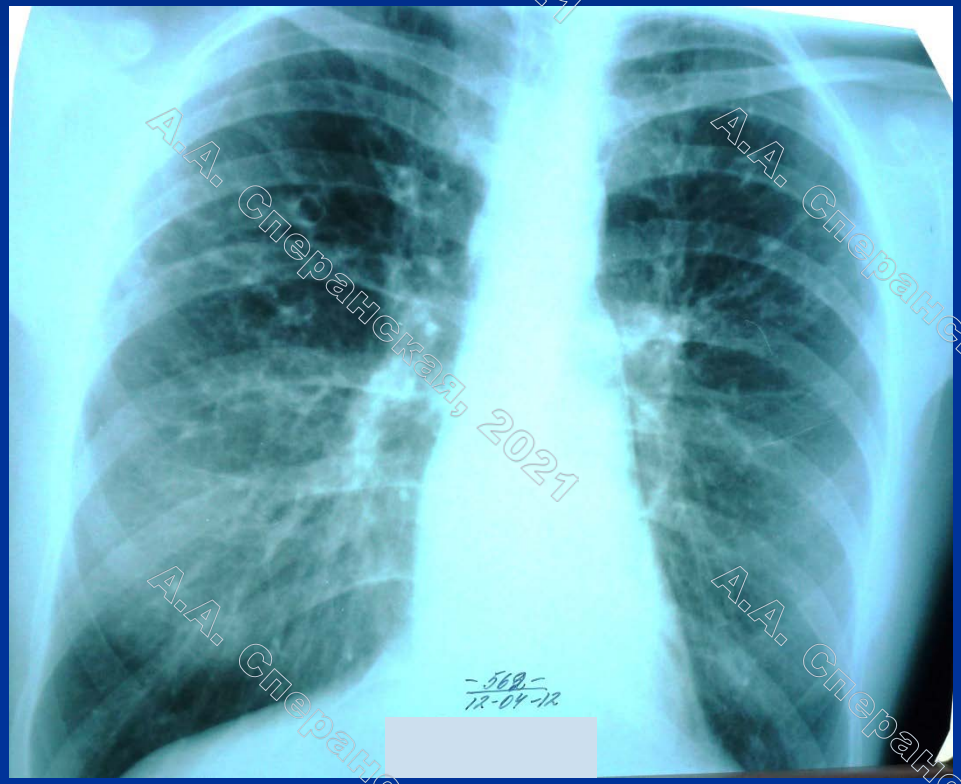

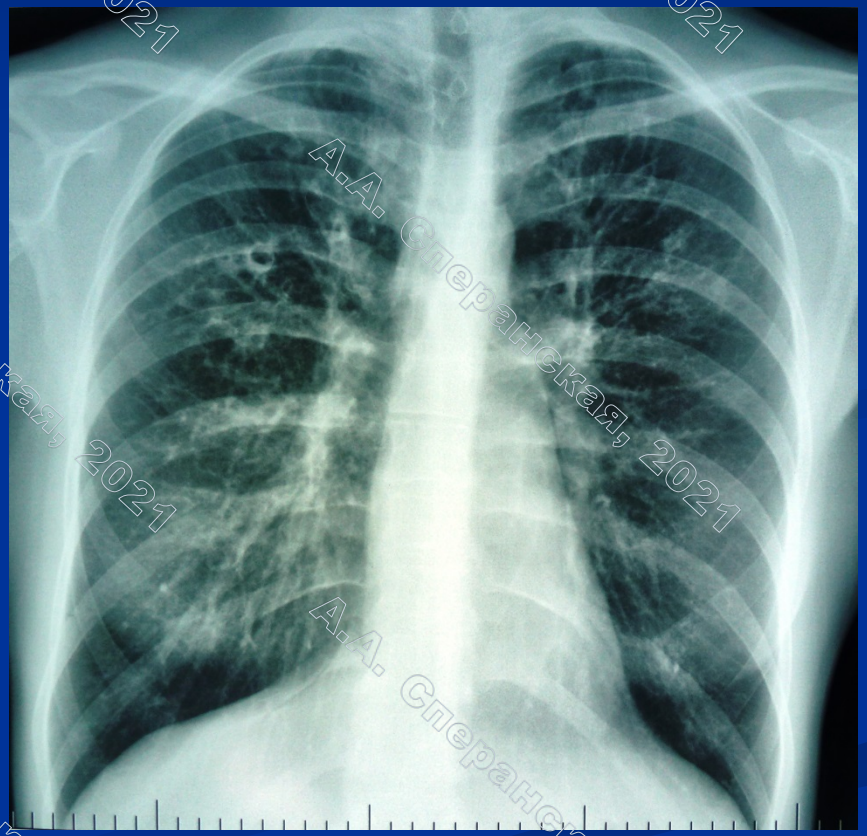

А.А. Сперанская, 2021

Пациентка К., 1988 г.р. 22.01.2018 г.

Деформирующий бронхит (утолщение стенок бронхов — симптом «рельсов», неравномерное расширение их просвета, дивертикулы, мокрота в крупных бронхах, изменения на всем протяжении)

Цилиндрические бронхоэктазы

Экссудативный бронхиолит (заполнение мелких бронхов мокротой с формированием КТ-картины «дерева в почках»)

Проявления бронхиальной обструкции (неравномерность вентиляции легочной ткани)

Расширение бронхиальных артерий

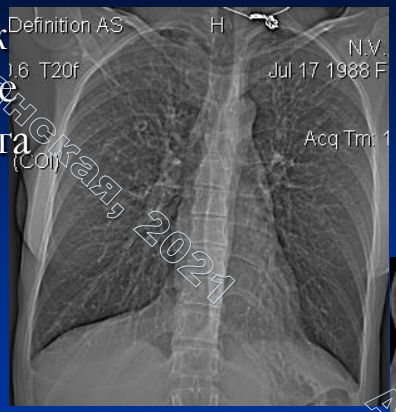

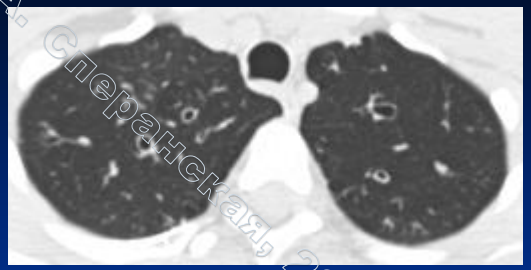

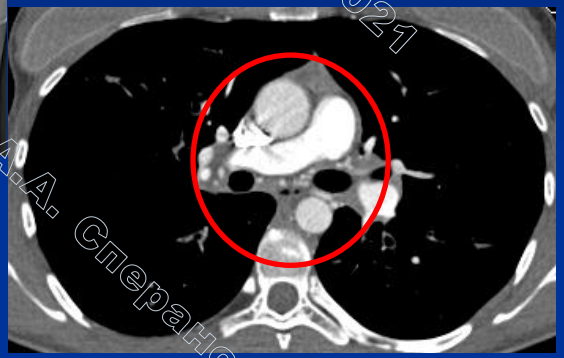

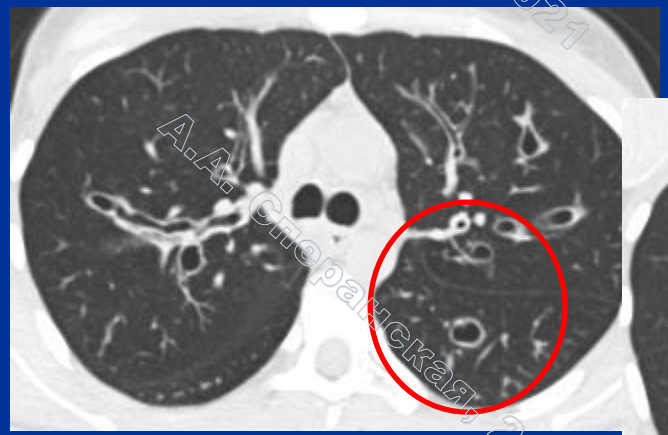

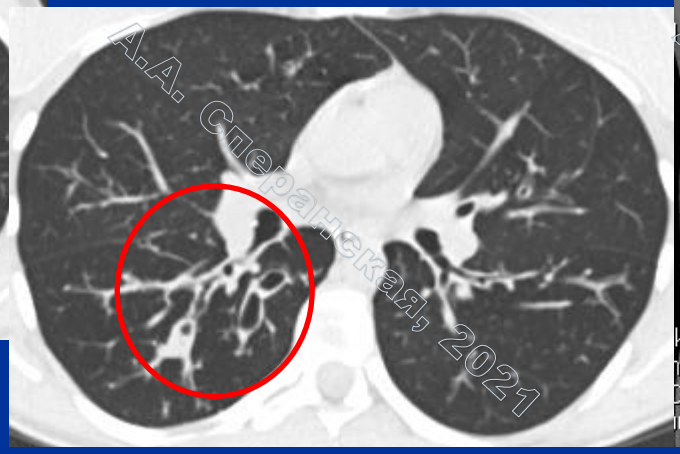

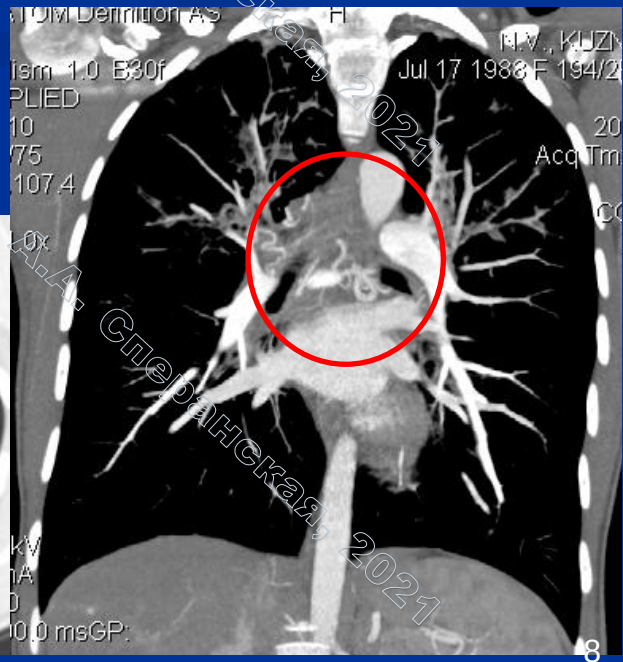

А.А. Сперанская, 2021

Пациентка К., 1988 г.р.

- Двусторонние бронхоэктазы
- Кровохарканье
- Деформация пальцев и ногтей по типу «барабанных палочек и часовых стекол»
- Умеренные НБП: ЖЕЛ — 3.74 л — 95.91%;

  ОФВ1 — 2.04 л — 60.75%
- Вес — 51 кг, рост — 168 см, ИМТ — 18.0
- Хронический гнойный полипозный риносинусит
- Потовый тест (05.02.18 г.) Определение концентрации ионов NaCl в поте — 80 ммоль/л
- В гене CFTR обнаружены мутации
- F508del и L138ins

А.А. Сперанская, 2021

Воспалительные процессы из детства

Папилломатоз гортани, трахеи, бронхов, легких

- Неравномерное утолщение, изъязвление стенок гортани, трахеи
- Деформация, сужение (вплоть до стеноза) просвета
- Озлокачествление!
- Бронхогенные очаги отсева в легких, быстрый распад в них

Последствия туберкулеза внутригрудных лимфатических узлов

- Обызвествления в лимфатических узлах
- Бронхолиты
- Бронхогенные каверны

Ветряная оспа

- Гематогенная диссеминация (поиск больного ребенка в окружении)
- Обызвествления в очагах отсева

А.А. Сперанская, 2021

Больная Х., 23 г.
Папилломатоз гортани, трахеи, очаги отсева в легкие

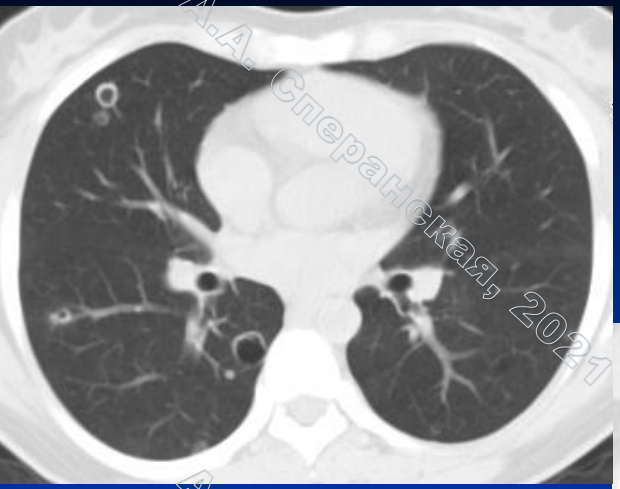

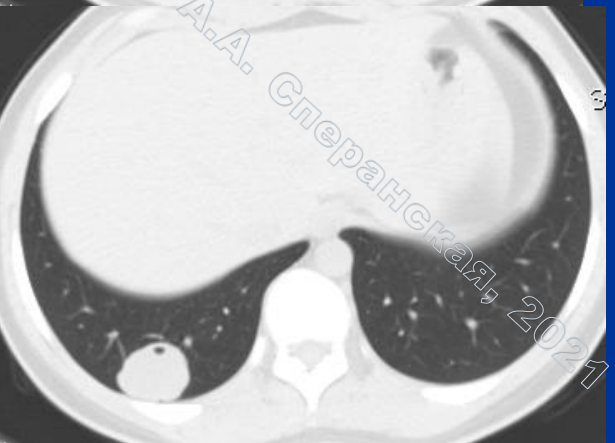

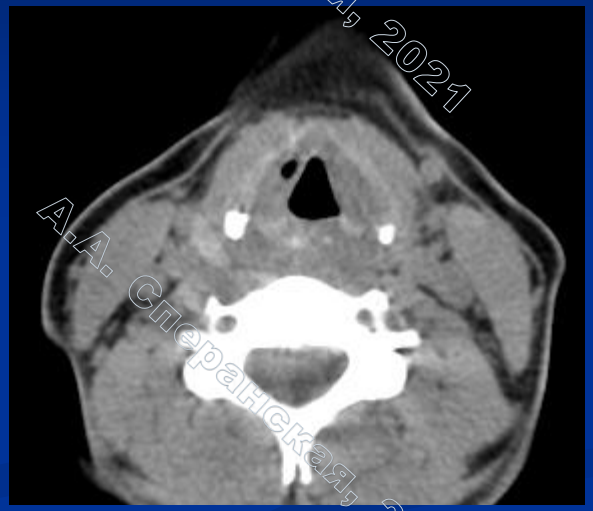

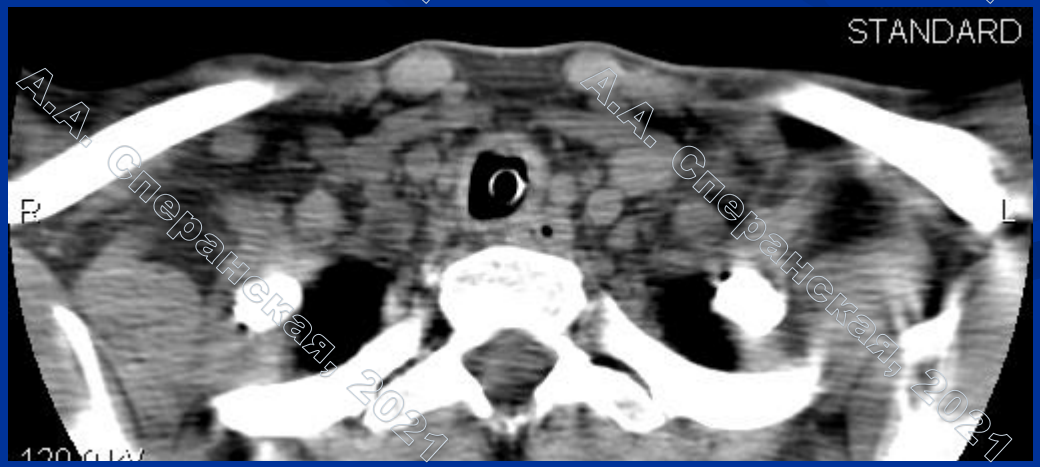

А.А. Сперанская, 2021

Больная А., 66 л. Посттуберкулезные изменения

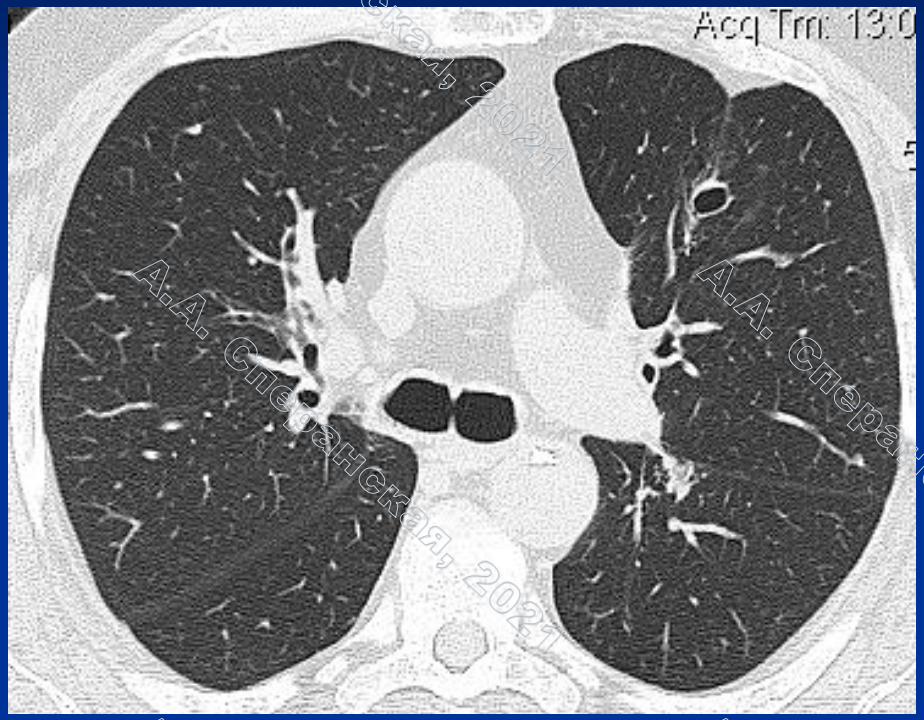

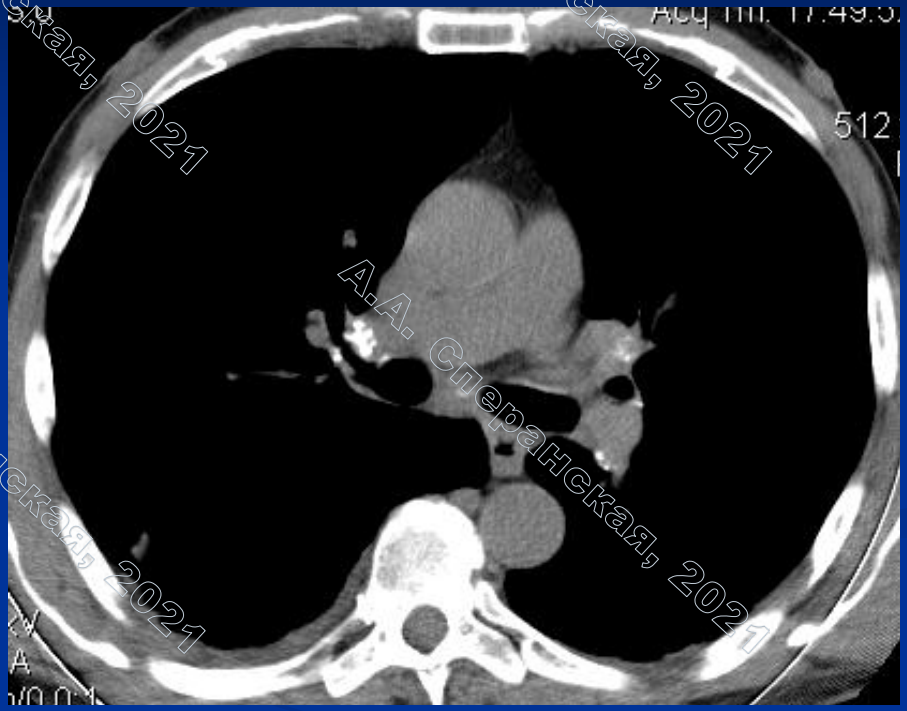

А.А. Сперанская, 2021

Больная Б, 72 г. Железистая каверна

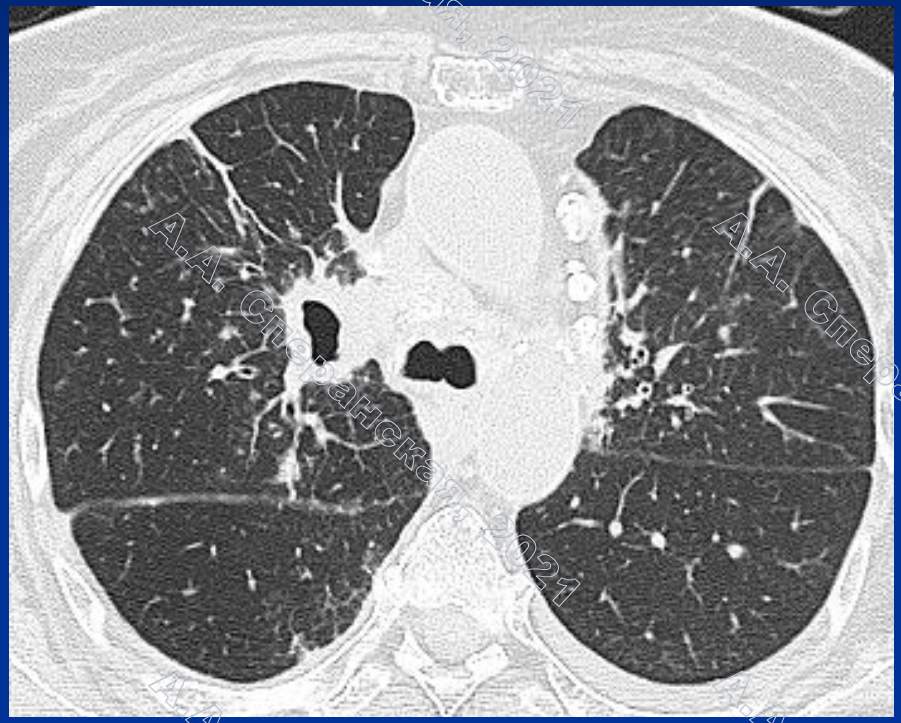

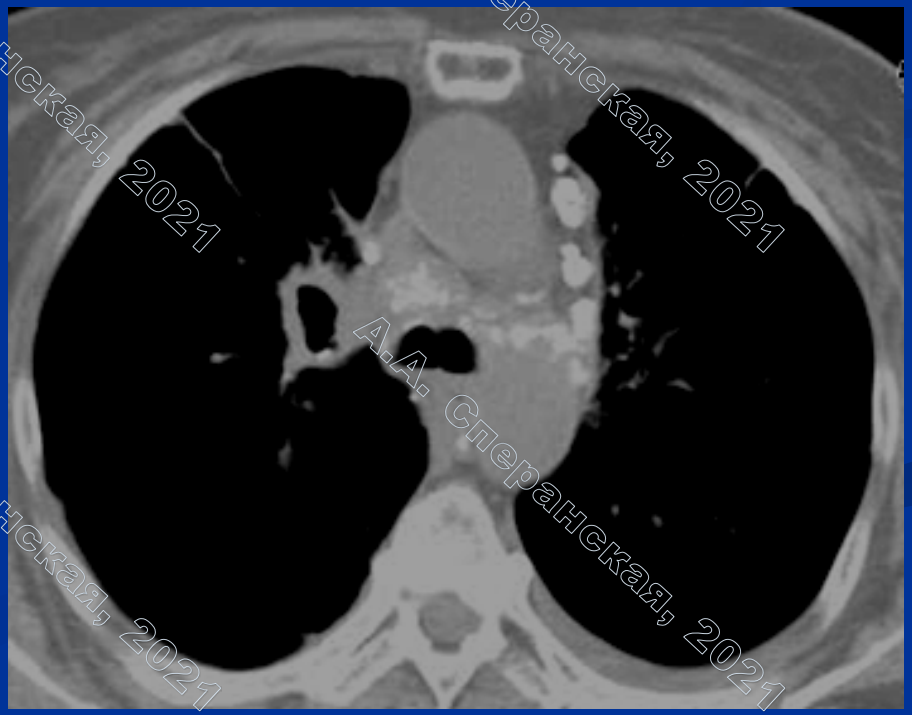

А.А. Сперанская, 2021

Больная У., 35 л.

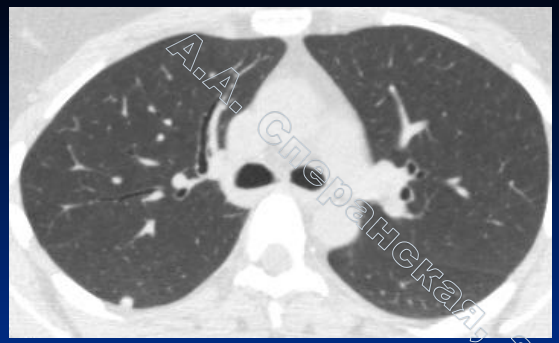

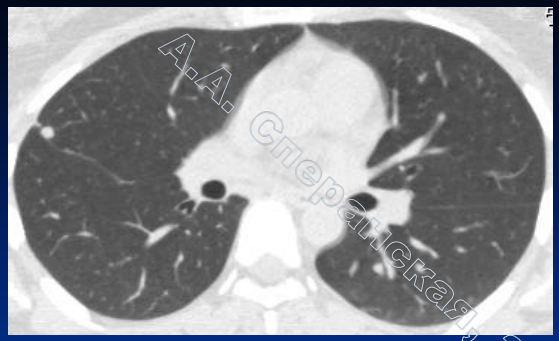

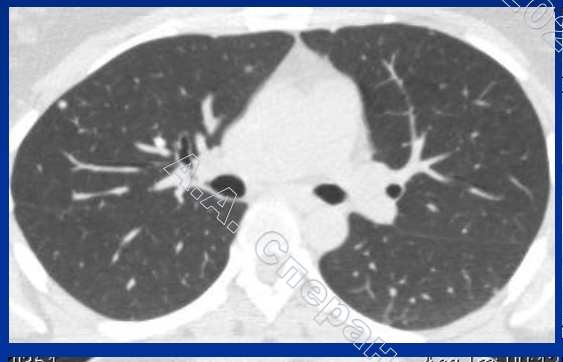

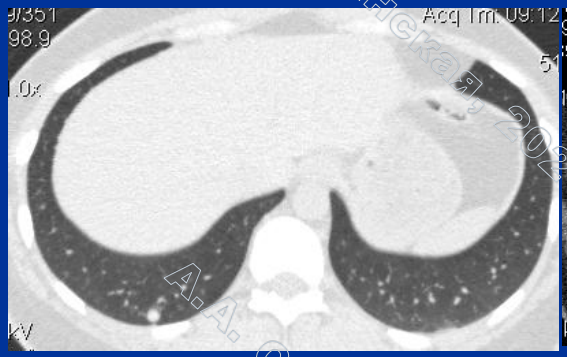

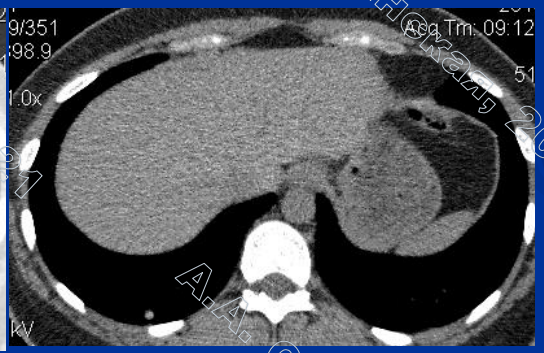

28.07.2019 г.

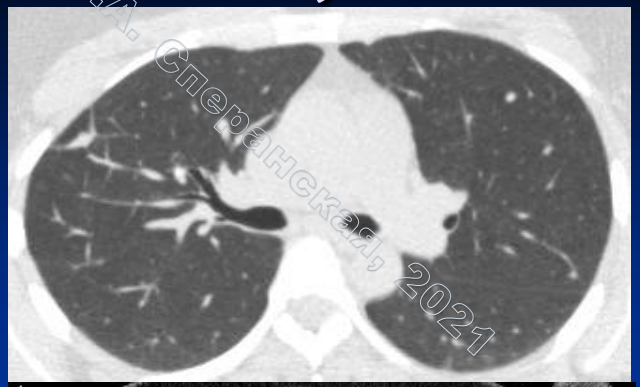

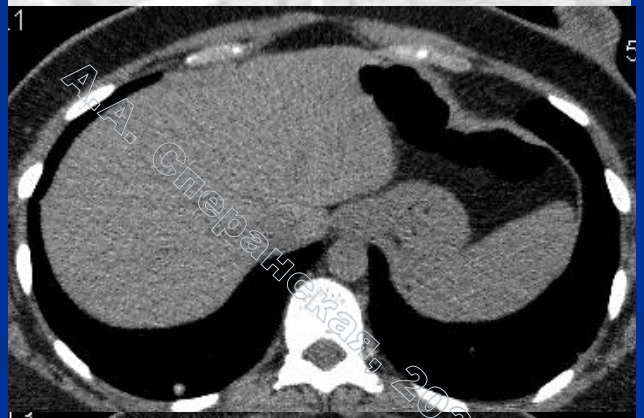

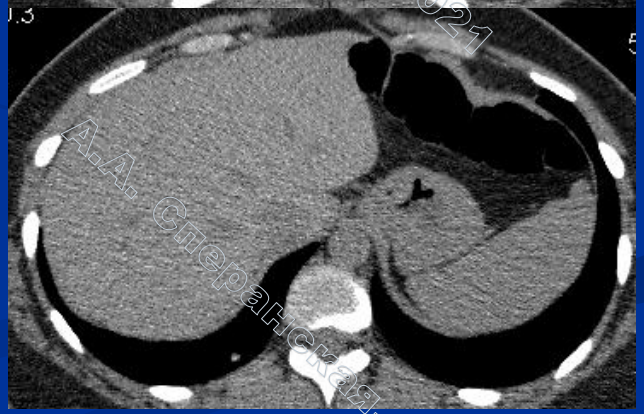

17.01.2020 г.

А.А. Сперанская, 2021

Констриктивный (облитерирующий) бронхиолит после перенесенных детских инфекций

- Выраженная неравномерность вентиляции легочной ткани
- Наличие двусторонних «воздушных ловушек» при проведении исследования «на выдохе»
- Утолщение стенок бронхов, уменьшение их диаметра, наличие в просвете мокроты
- Уменьшение диаметра сопровождающих их ветвей легочной артерии, выраженные перфузионные нарушения в легочной ткани

А.А. Сперанская, 2021

Больная Г., 1973 г.р. (46 л.)

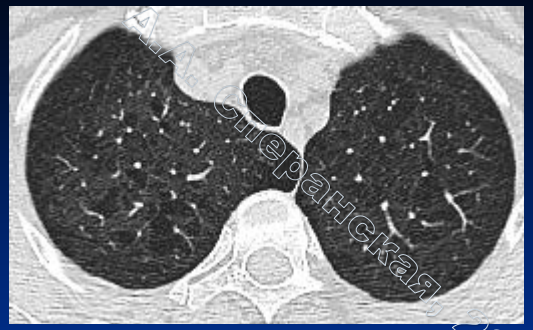

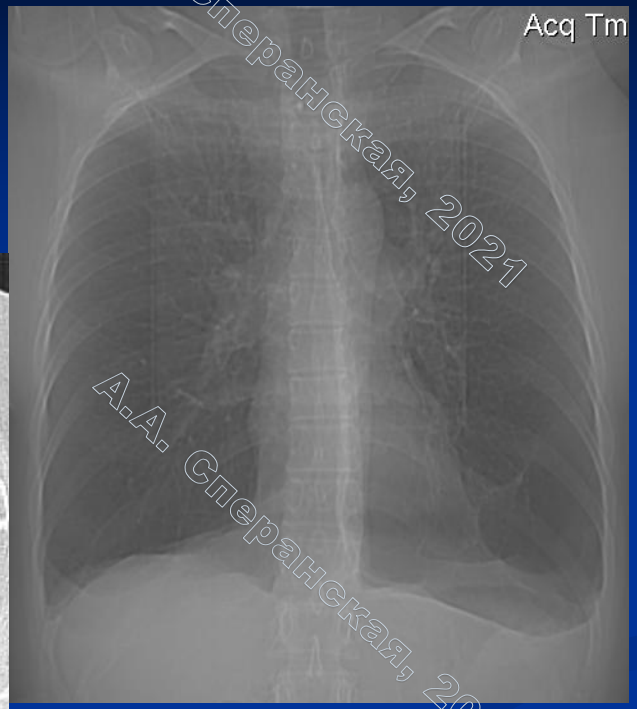

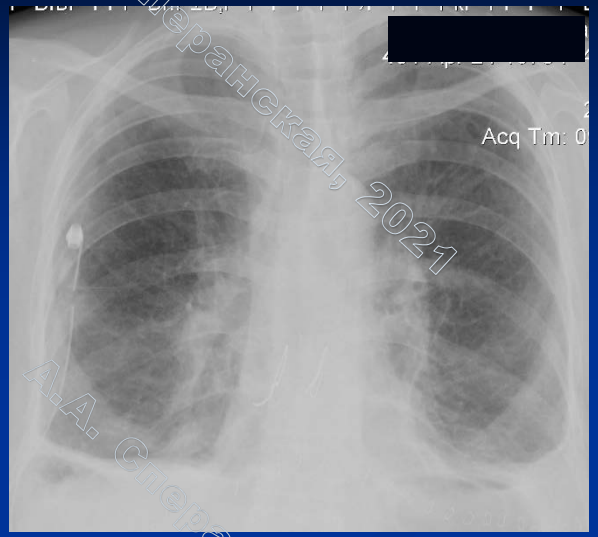

20.10.2019 г.

20.09.2019 г.

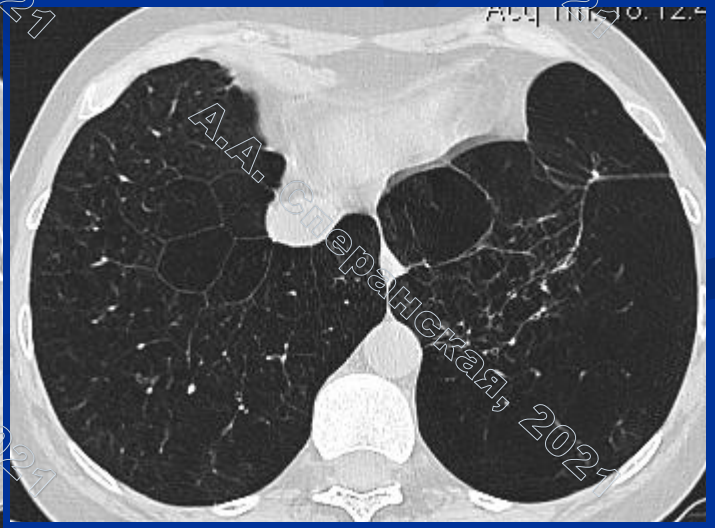

А.А. Сперанская, 2021

Последствия перенесенной бронхолегочной дисплазии

- Формирование воздухосодержащих кист (пневматоцеле)
- Изменения фиброзного характера в верхних отделах с обеих сторон (банды) — длительная кислородотерапия, ИВЛ
- Изменение легочных объемов (стойкое уменьшение объема нижних долей, сближение бронхососудистых структур) в результате ИВЛ
- Интерстициальная эмфизема (в результате длительной «утечки воздуха»)
- Проявления бронхиальной обструкции (неравномерность вентиляции легочной ткани, «воздушные ловушки» при исследовании «на выдохе») — вплоть до проявлений констриктивного бронхиолита
- Частое присоединение экссудативных бронхиолитов

А.А. Сперанская, 2021

Больная Л., 13 л., последствия БЛД, аденовирусная инфекция.

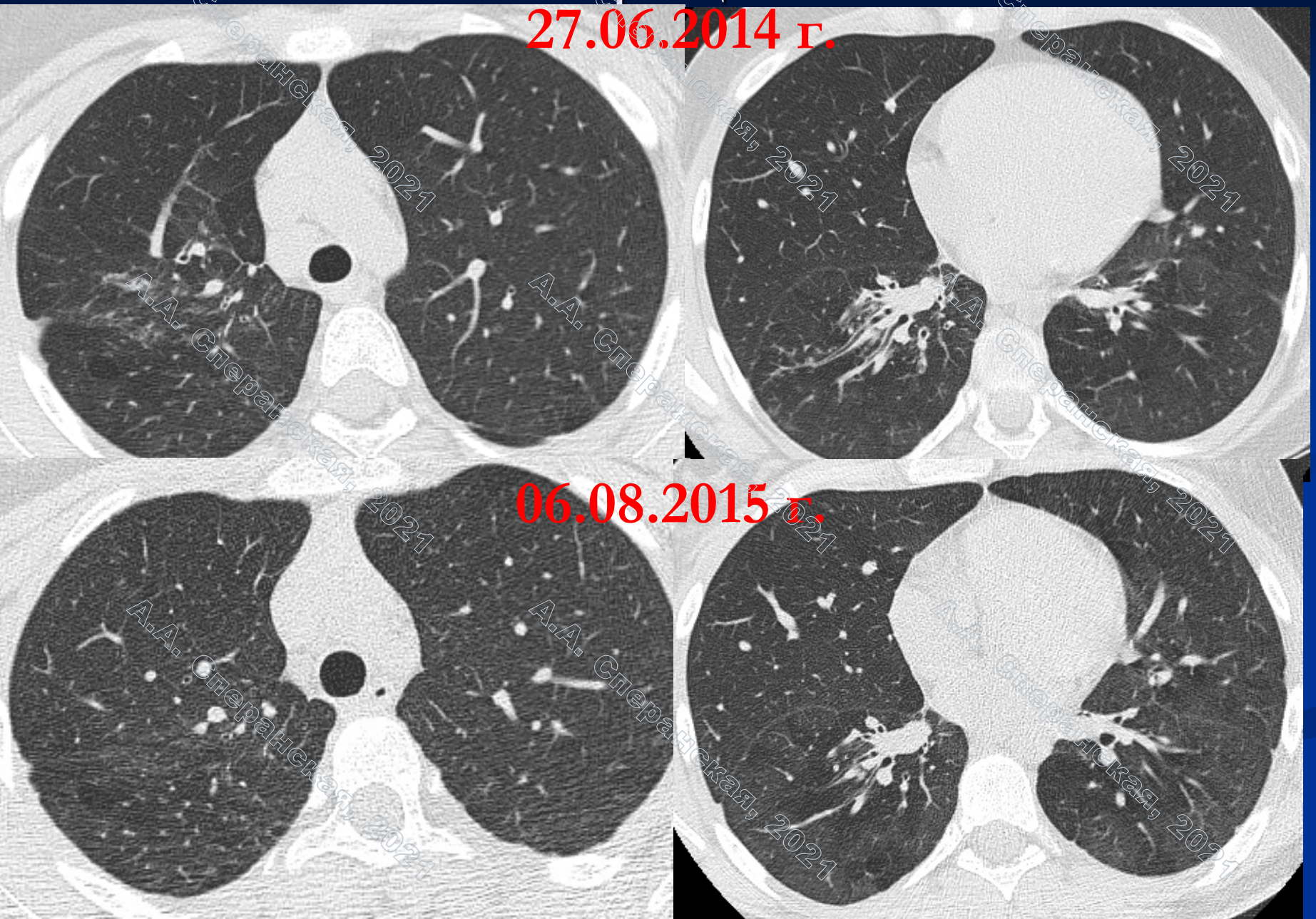

А.А. Сперанская, 2021

Больной Ш., 20 л., последствия БЛД

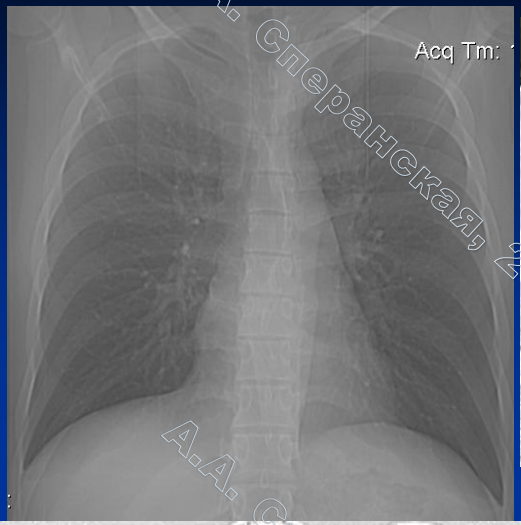

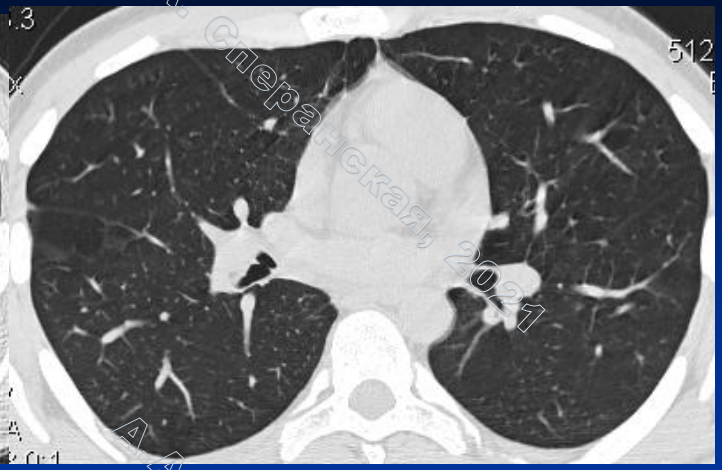

ВДОХ

ВЫДОХ

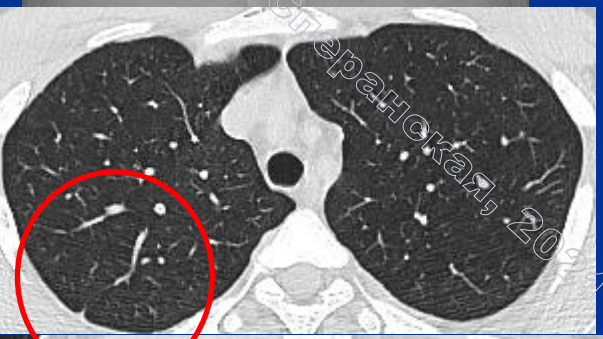

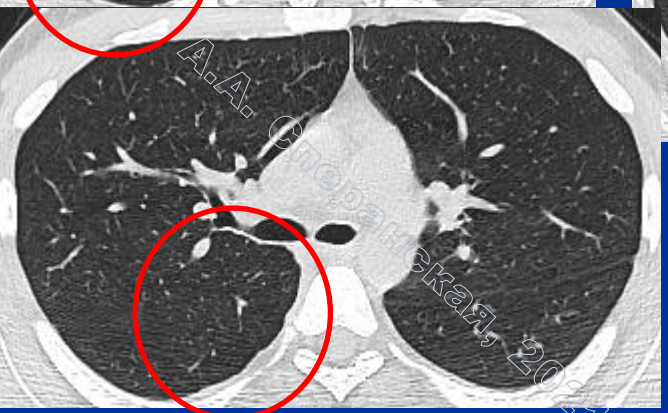

25.11.2021 г.

А.А. Сперанская, 2021

Пороки легких (кистаденоматоидные мальфромации, атрезия бронха, внутрилегочная секвестрация)

- Аномальная перестройка легочной ткани — воздухо- и жидкостьсодержащие кисты, фиброзные изменения, аденоматоидные участки (консолидация)
- Атрезия просвета бронхов
- Проявления бронхиальной обструкции (неравномерность вентиляции легочной ткани, «воздушные ловушки» при исследовании «на выдохе») — вплоть до проявлений констриктивного бронхиолита
- Аномалии сосудов (артерио-венозные фистулы, аномальный дренаж легочных вен, аберрантные артериальные сосуды)
- Частое присоединение воспалительной инфильтрации
- Развитие в местах дисплазии опухолей (чаще аденокарцином)

А.А. Сперанская, 2021

Больная С., 32 г., КТ от 02.10.2019 г.

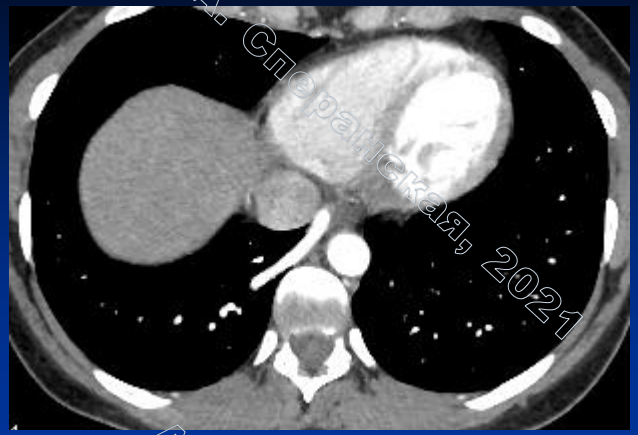

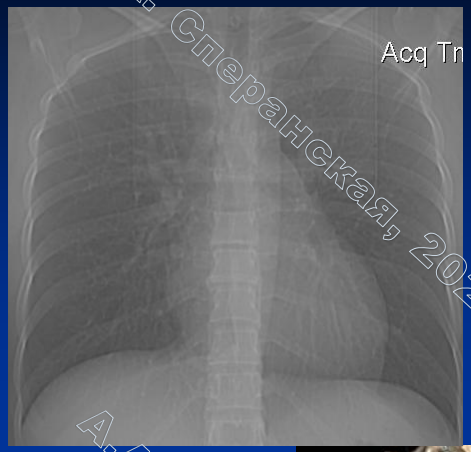

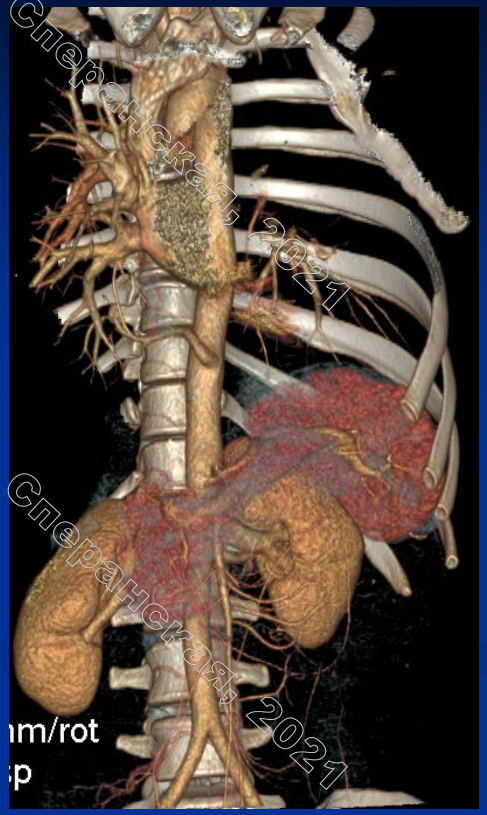

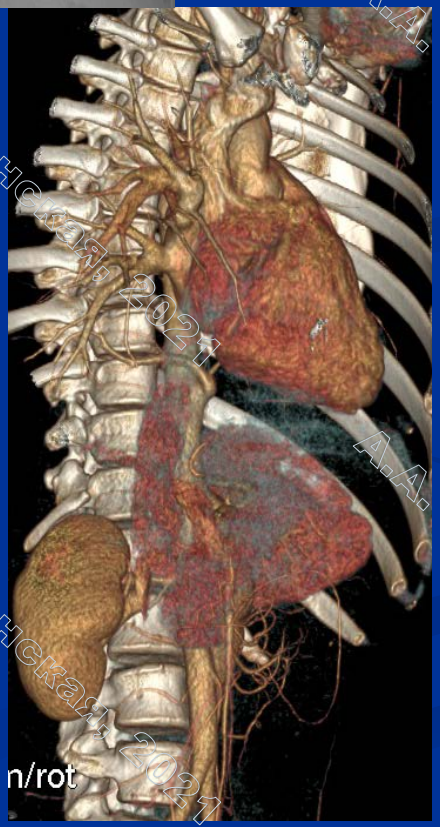

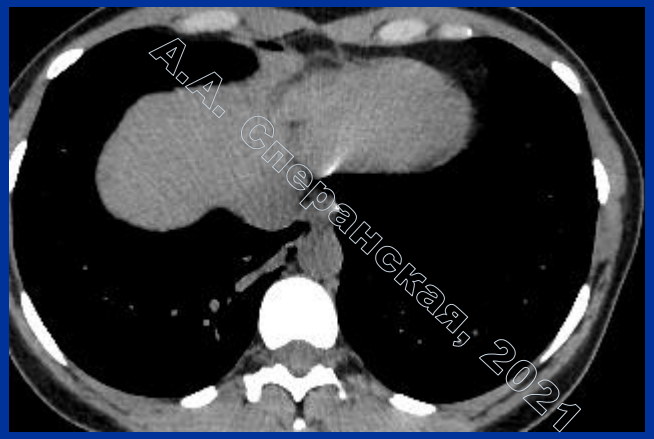

А.А. Сперанская, 2021

Больной И., 16 л. Артериовенозные мальформации

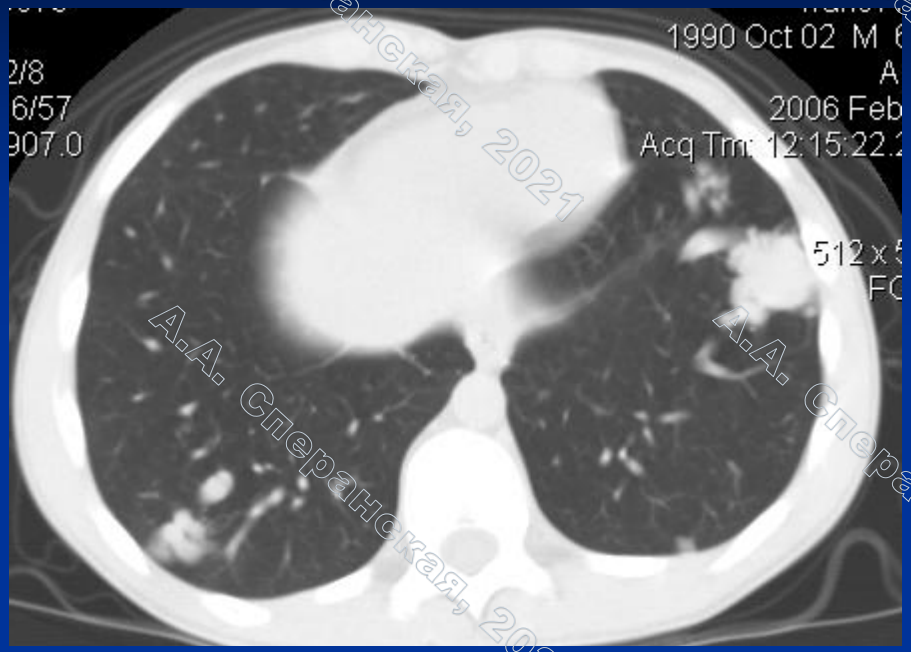

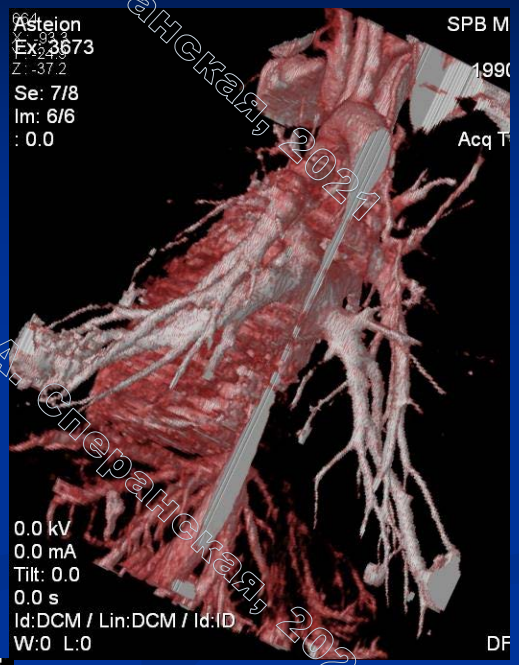

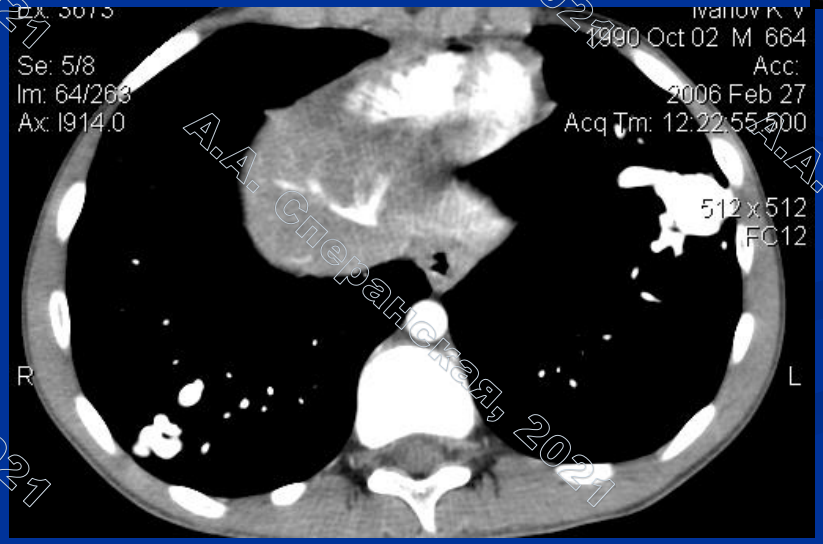

А.А. Сперанская, 2021

Больной А., 23 г.
Внутрилегочная секвестрация

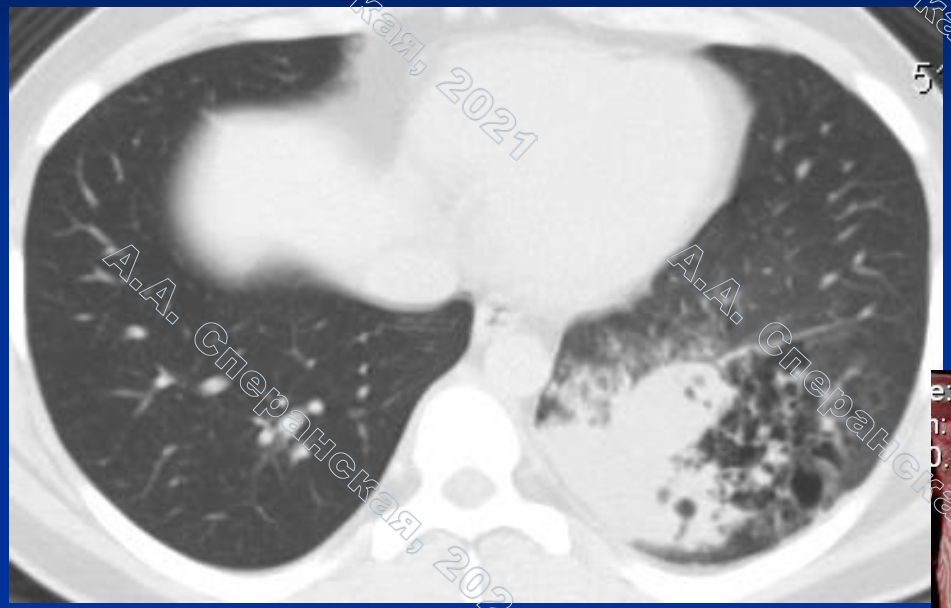

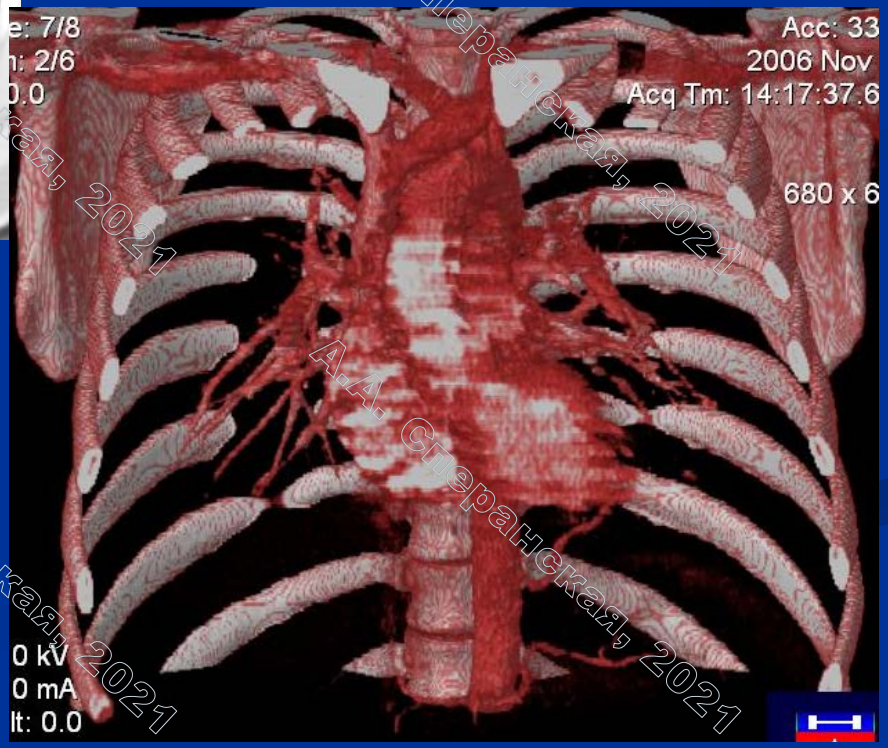

А.А. Сперанская, 2021

Больная Г., 32 г., КАМ

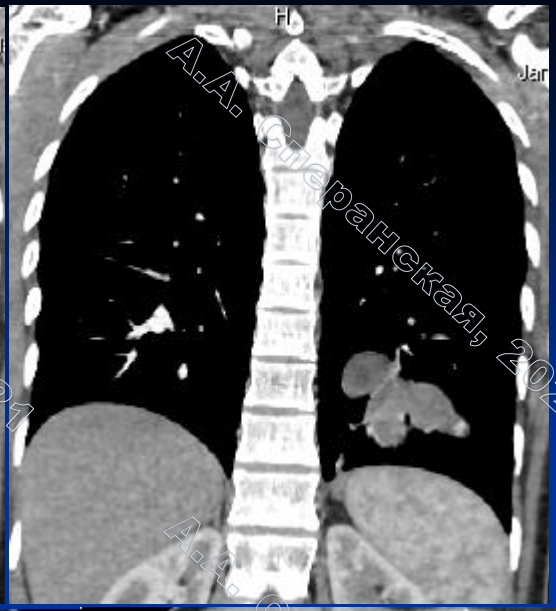

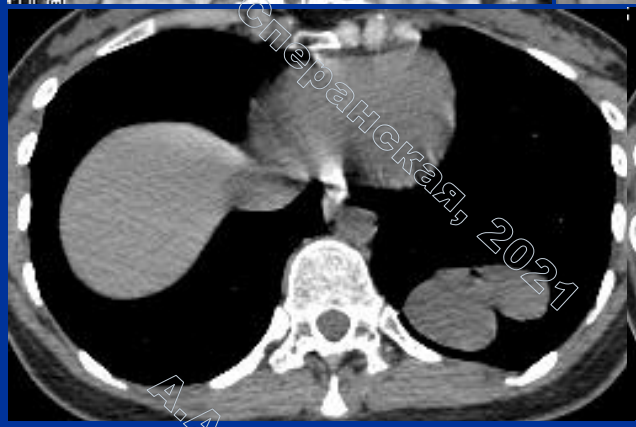

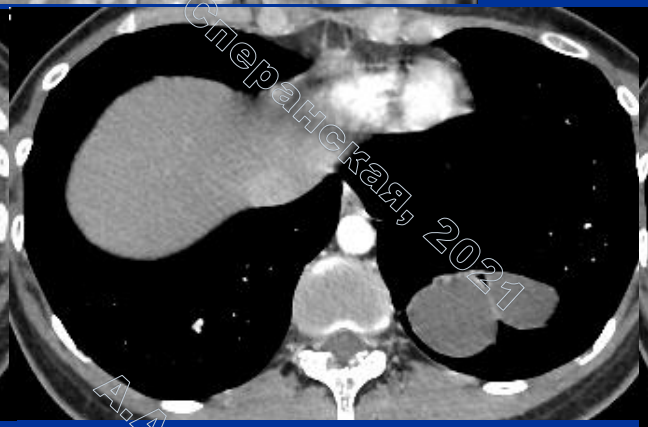

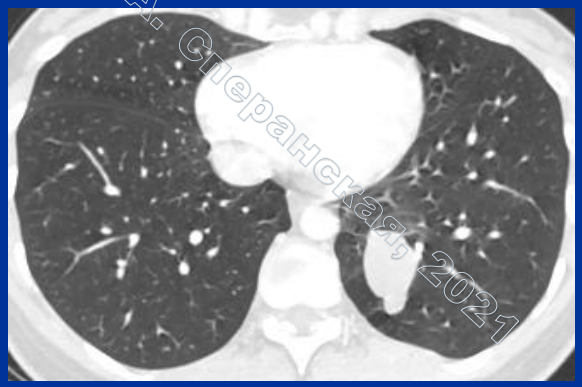

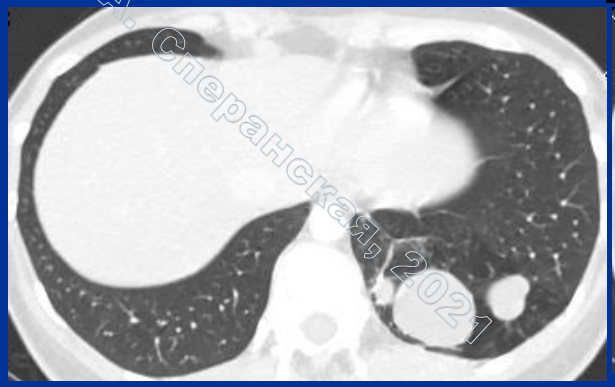

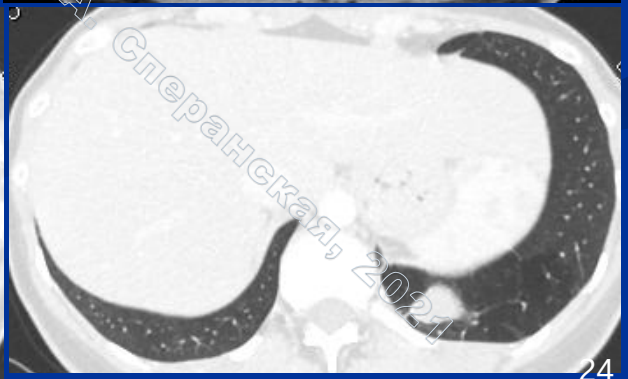

А.А. Сперанская, 2021

18.08.2014 г. 27.08.2019 г. Больной К., 2001 г.р. (18 л.)

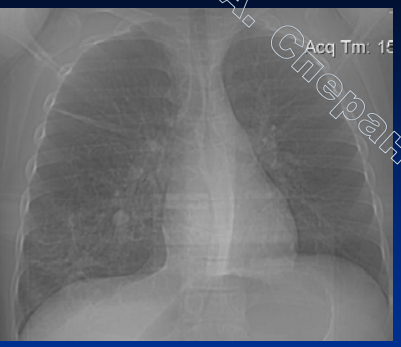

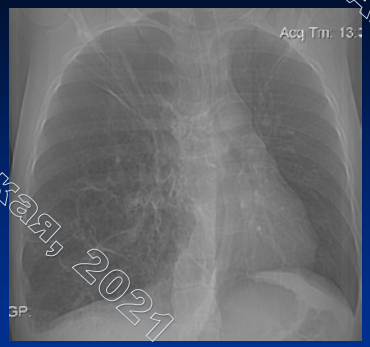

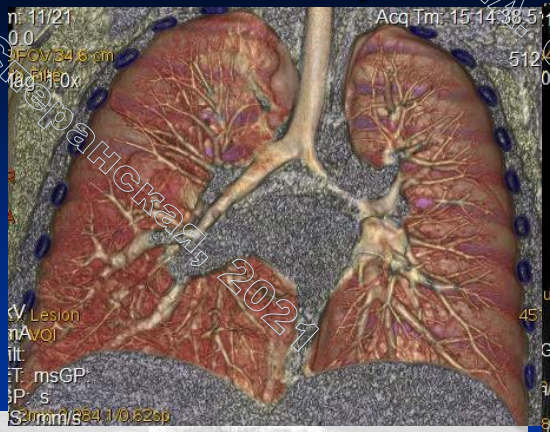

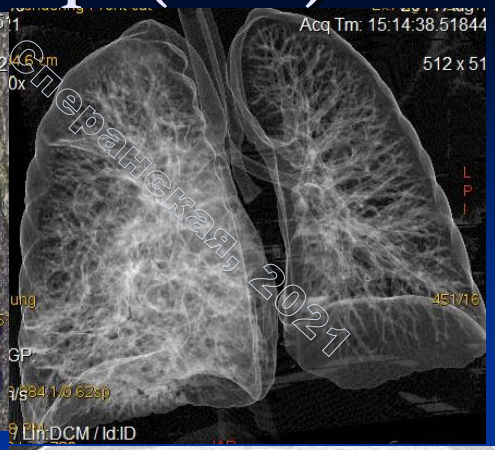

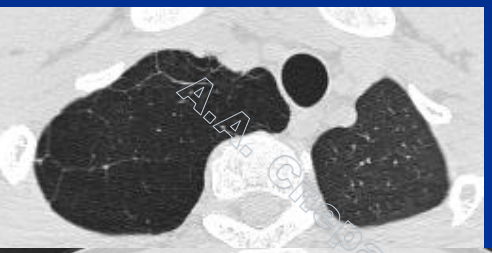

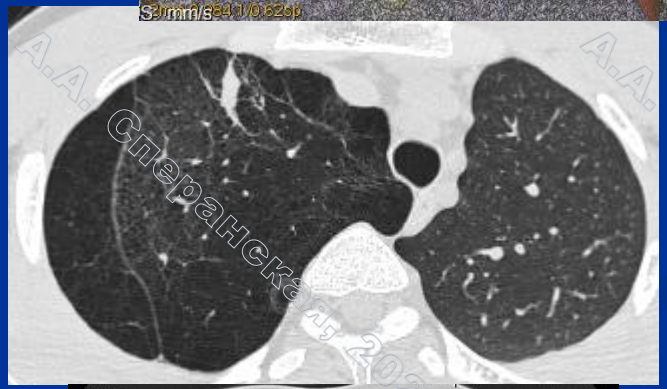

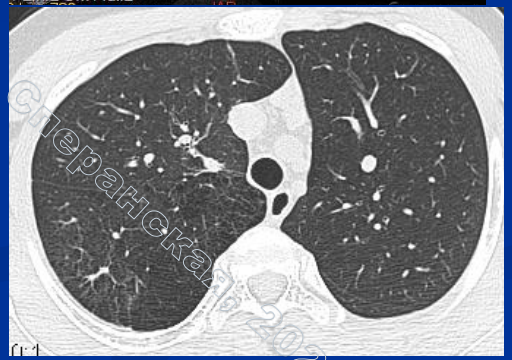

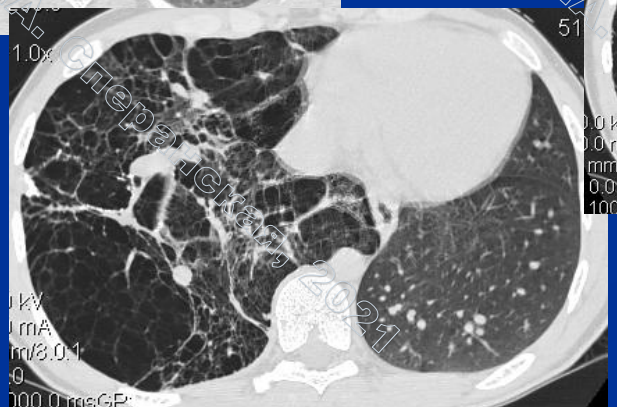

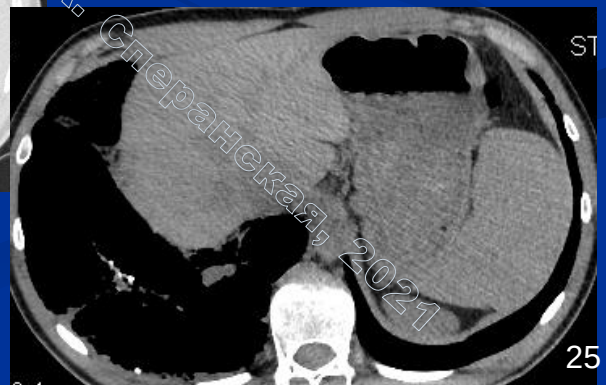

А.А. Сперанская, 2021

Больная Я., 64 г.

27.05.2020 г.

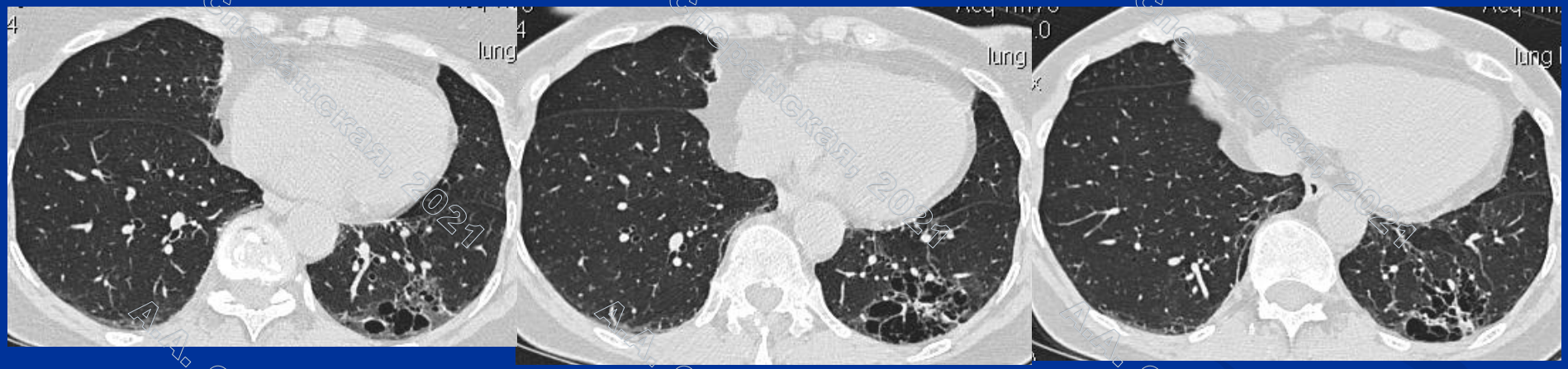

13.09.2021 г.

А.А. Сперанская, 2021

Больной В., 1981 г.р. (37 л.)

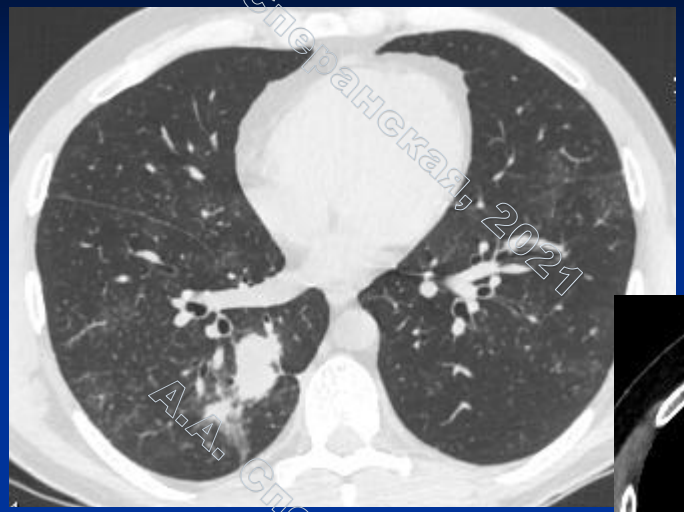

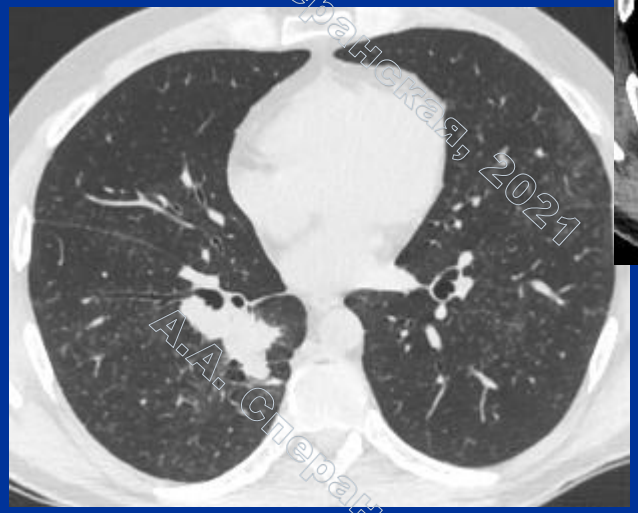

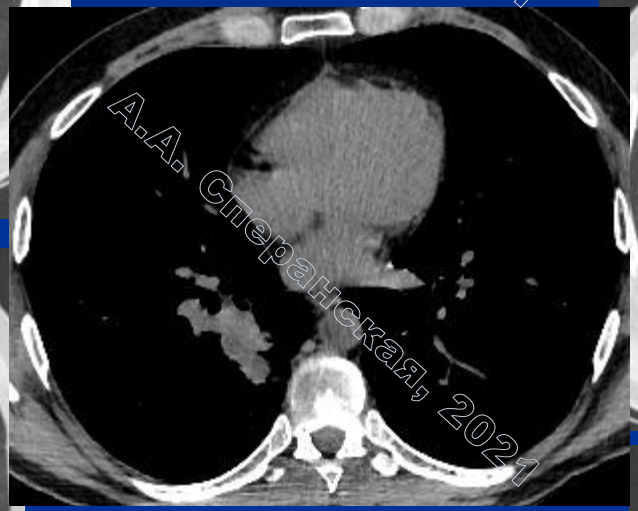

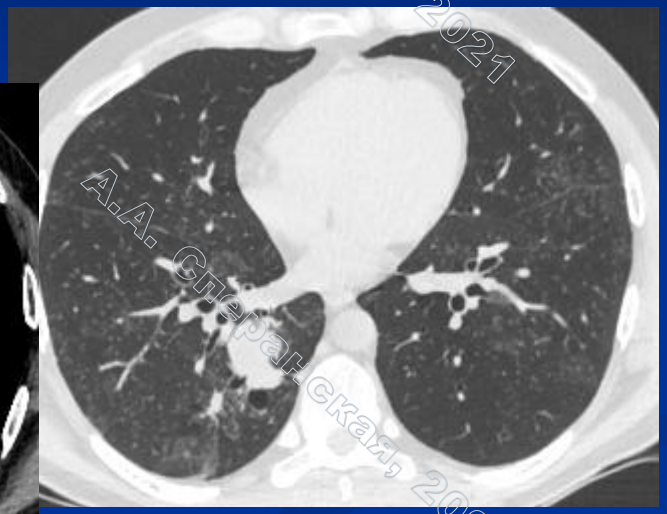

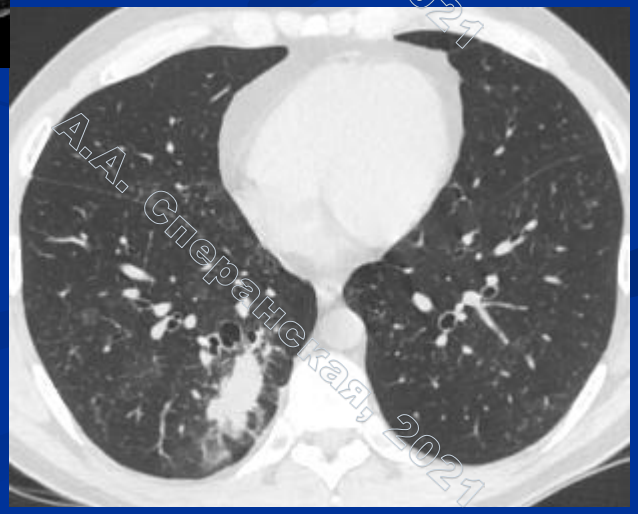

А.А. Сперанская, 2021

Больная К., 67 г. (мать)

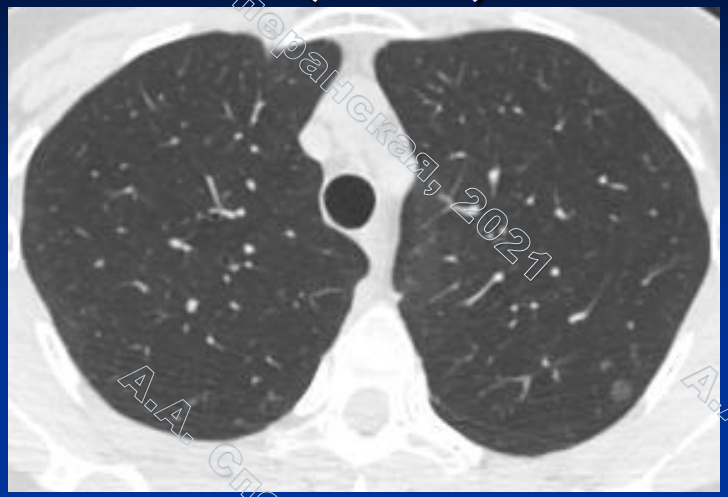

23.01.2020 г.

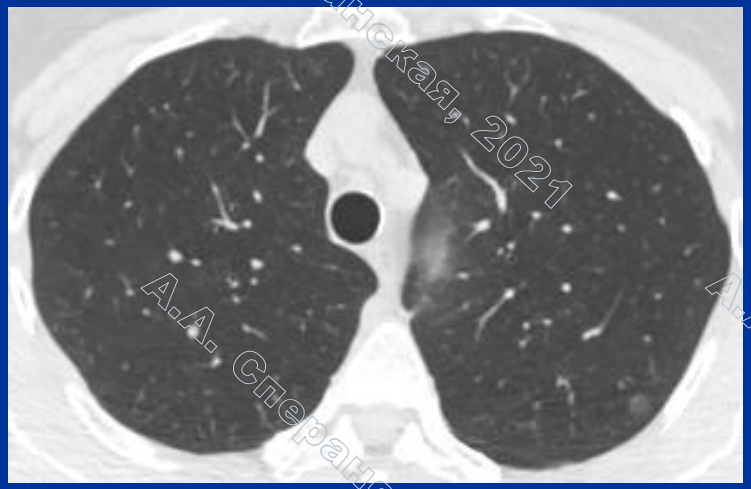

03.06.2021 г.

Аденоматоидная мальформация

Больная К., 43 г. (дочь)

04.05.2017 г.

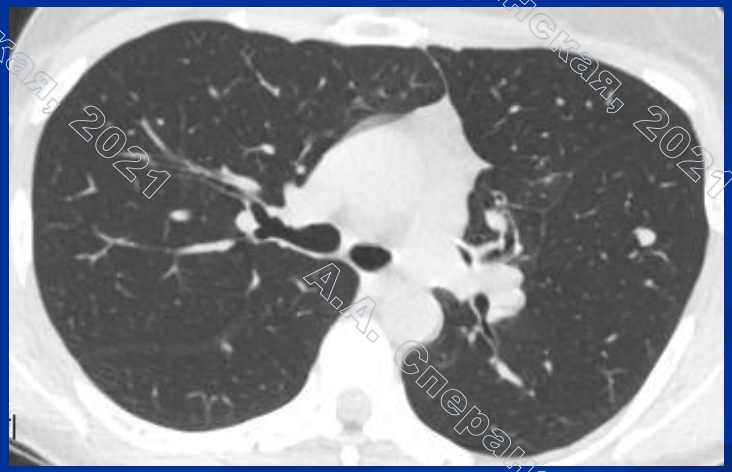

03.06.2021 г.

Резекция S1-2 слева (лейомиома)

А.А. Сперанская, 2021

Больной П., 1965 г.р.

Код по МКБ10: J12.9
Вирусная пневмония неуточненная

Болен с 22.05.2020, когда появилась лихорадка до 38°С. В течение следующих дней температура повысилась до 39,5°С. Парацетамол не оказывал эффекта.
ЧДД: 18 в мин. SpO_2: 96%

А.А. Сперанская, 2021

Больной П., 1965 г.р.

03.06.2020 г. (13 д)

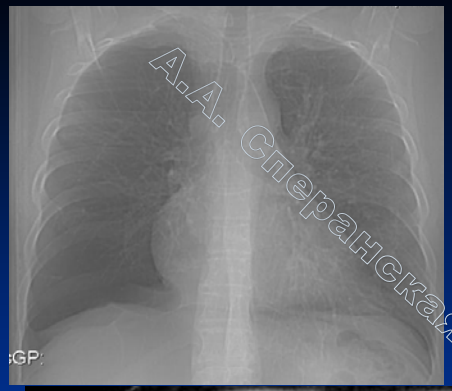

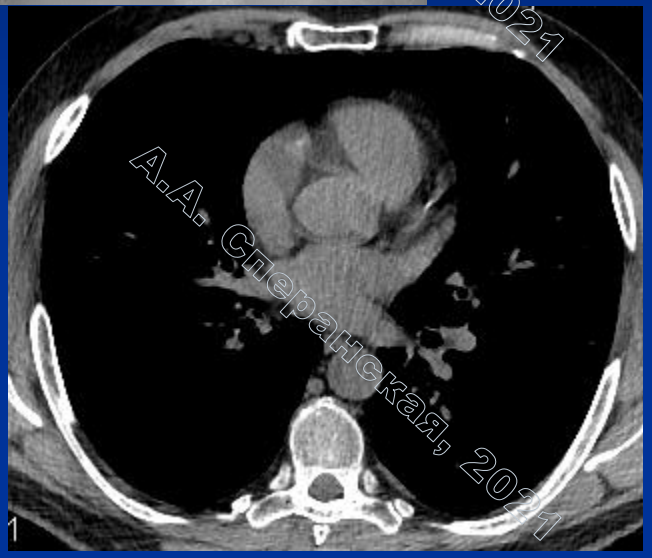

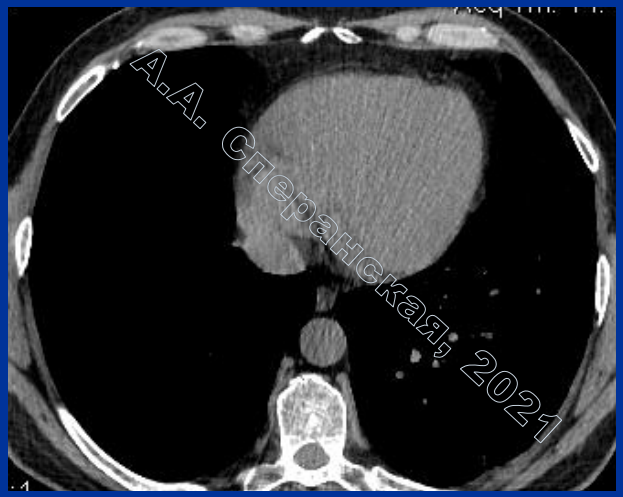

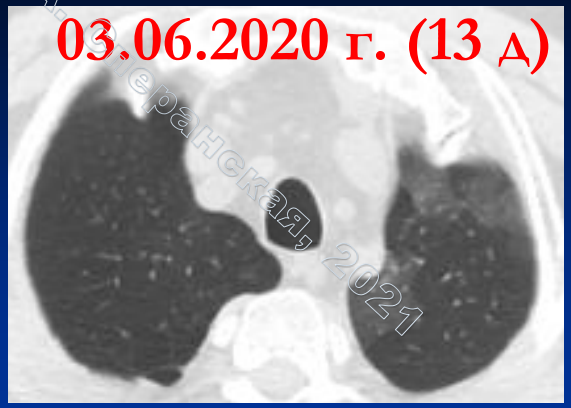

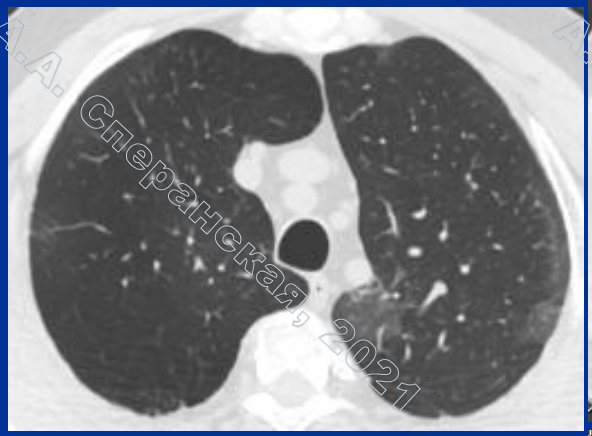

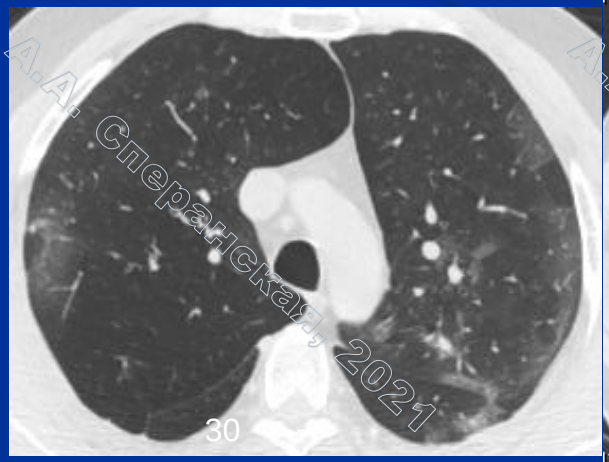

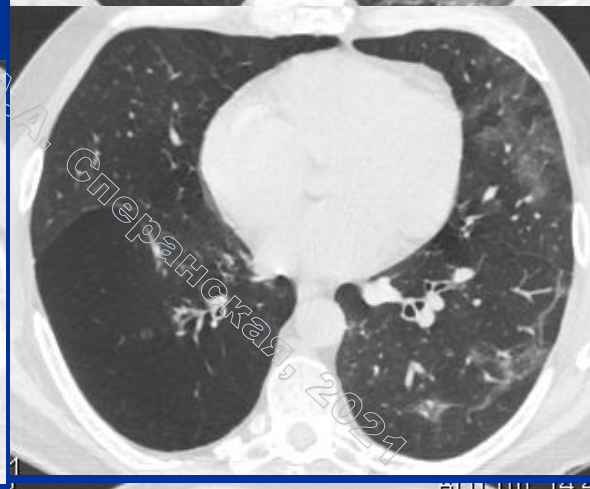

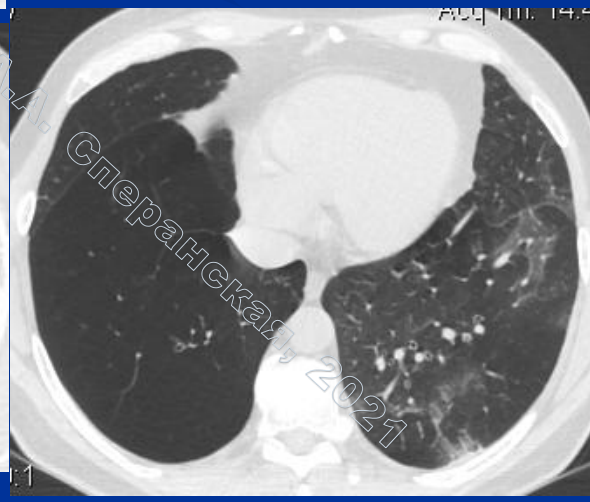

А.А. Сперанская, 2021

30.05.2020 г. (9 д)

Больной П., 1965 г.р.

03.06.2020 г. (13 д)

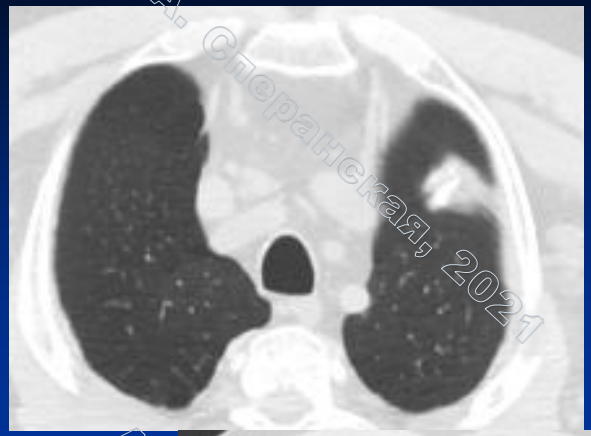

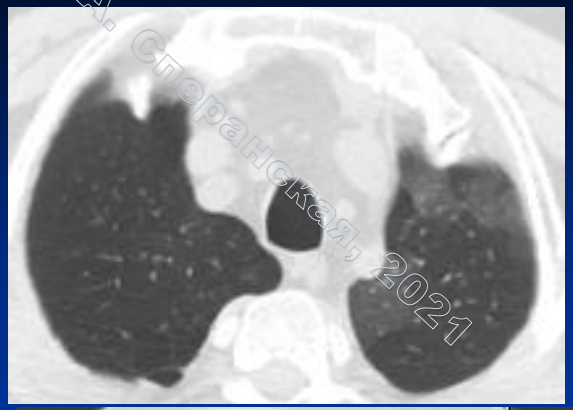

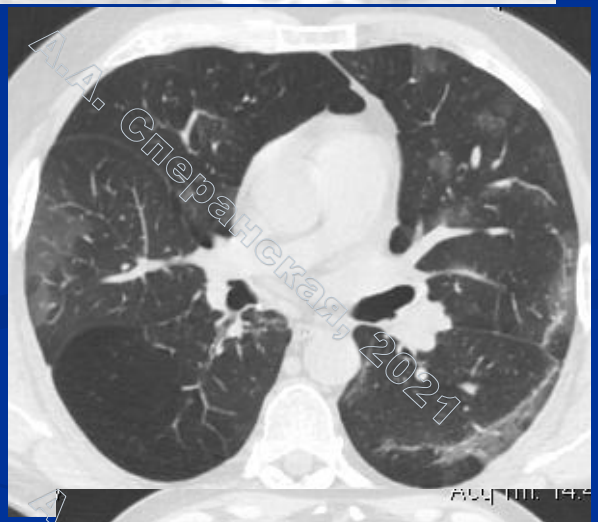

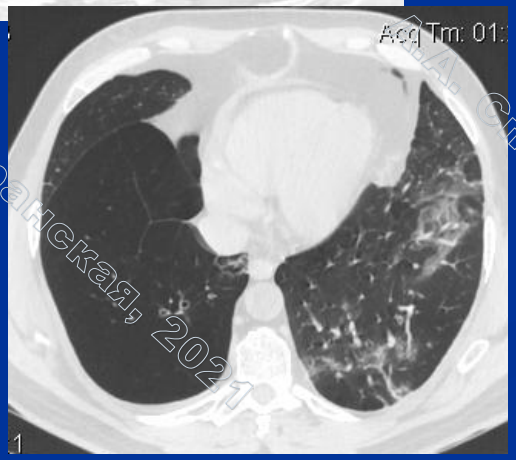

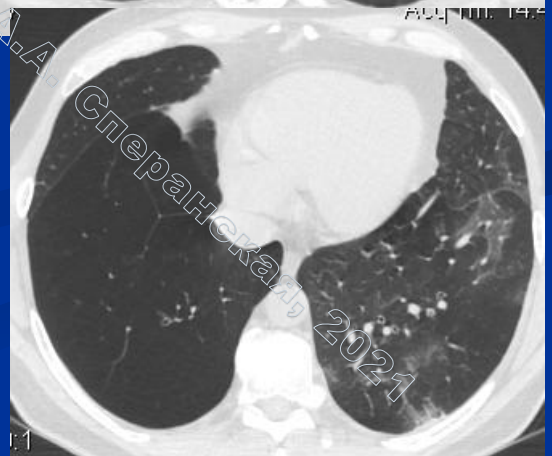

А.А. Сперанская, 2021

Пороки сосудов с вторичными изменениями в легочной ткани (нарушение притока в левое предсердие — атрезия легочных вен, перегородка в левом предсердии)

- Односторонние грубые интерстициальные изменения (уплотнение центрального и периферического легочного интерстиция в результате хронического застоя из-за нарушения оттока)
- Атрезия легочных вен
- Перегородка в левом предсердии
- Часто сочетается с односторонней гипоплазией ветвей легочной артерии и аномальным дренажем легочных вен (более компенсированный вариант)

А.А. Сперанская, 2021

Больной Х., 1998 г.р. (19 лет)

- При поступлении активных жалоб не предъявлял
- При расспросе — редкий кашель в течение дня с небольшим количеством светлой мокроты

Анамнез заболевания

- Летом 2017 года принимал активное участие в проведении ремонтных работ в колледже (расчистка)
- Осенью 2017 г. появилась одышка смешанного характера при физической нагрузке (подъем на 3 этаж)
- В декабре 2017 г. — однократный эпизод кровохарканья
- 25.01.2018 г. на МСКТ ОГК выявлены двусторонние интерстициальные изменения
- 16.02.2018 г. выполнена сегментарная резекция средней доли справа

А.А. Сперанская, 2021

- Интраоперационно — легкое при пальпации фиброзно изменено, определяются множественные уплотнения, на висцеральной плевре видны контуры мелких расширенных сосудов, само легкое бледно-серого цвета
- Веноокклюзионная болезнь? Лечение не назначали.
- В марте 2018 г. — консультация доцента кафедры пульмонологии ФПО к.м.н. Л.Н. Новиковой

А.А. Сперанская, 2021

Пересмотрен гистологический материал проф. И.В. Двораковской — нарушена гистиоархитектоника легочной ткани, межальвеолярные перегородки расширены, в просвете альвеол макрофаги, альвеолоциты, эпителий кубический; местами просветы альвеол расширены, образуют мелкие кисты.

В участках фиброза выраженные многочисленные мелкие гранулемы с игольчатой формы включениями и клетками рассасывания инородных тел.

Заключение: ЭАА с признаками хронизации процесса.

А.А. Сперанская, 2021

25.01.2018 г.

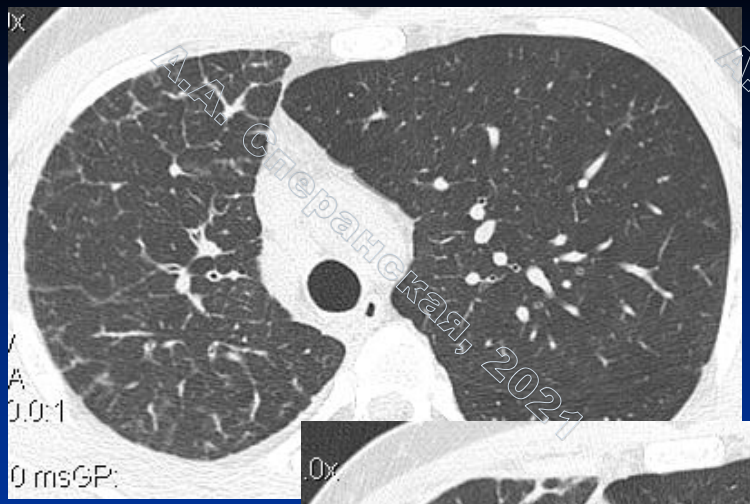

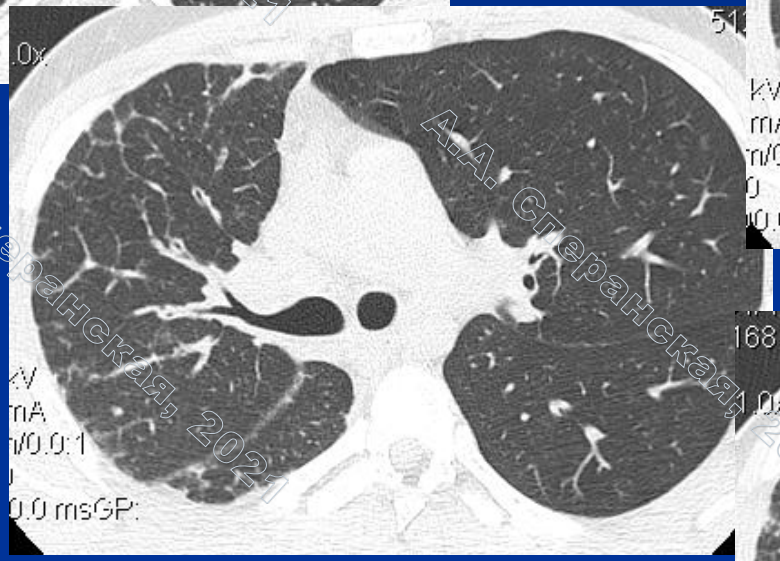

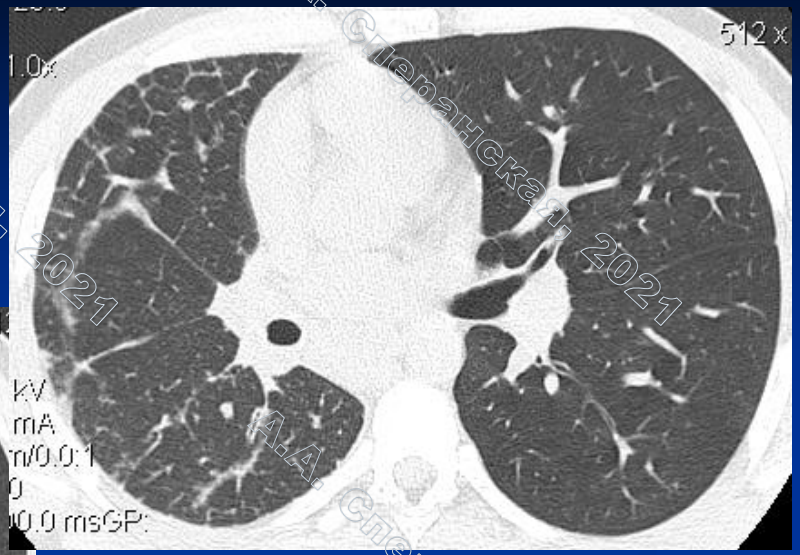

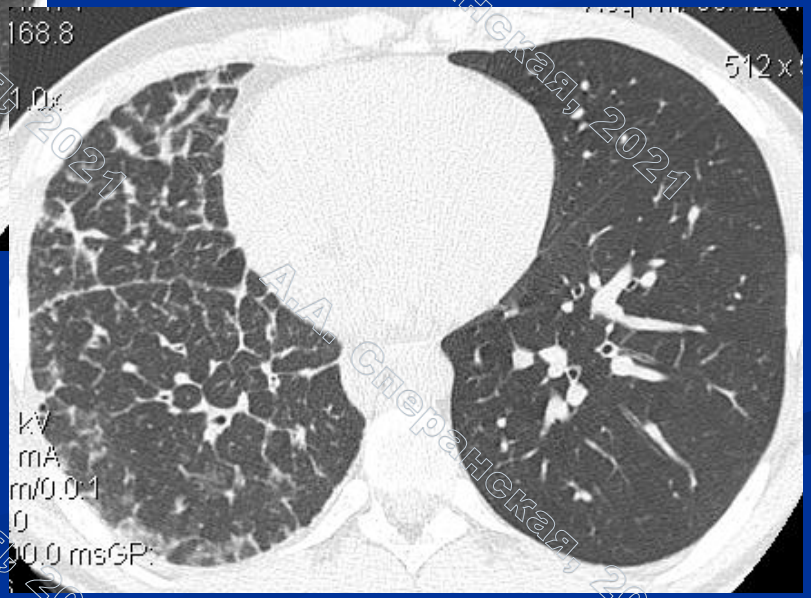

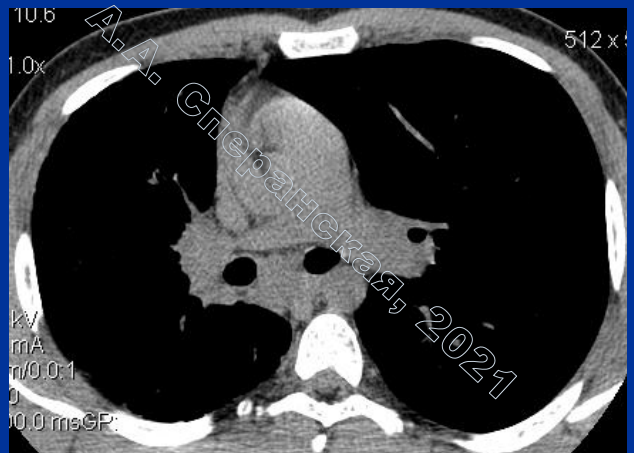

А.А. Сперанская, 2021

20.03.2018 г.

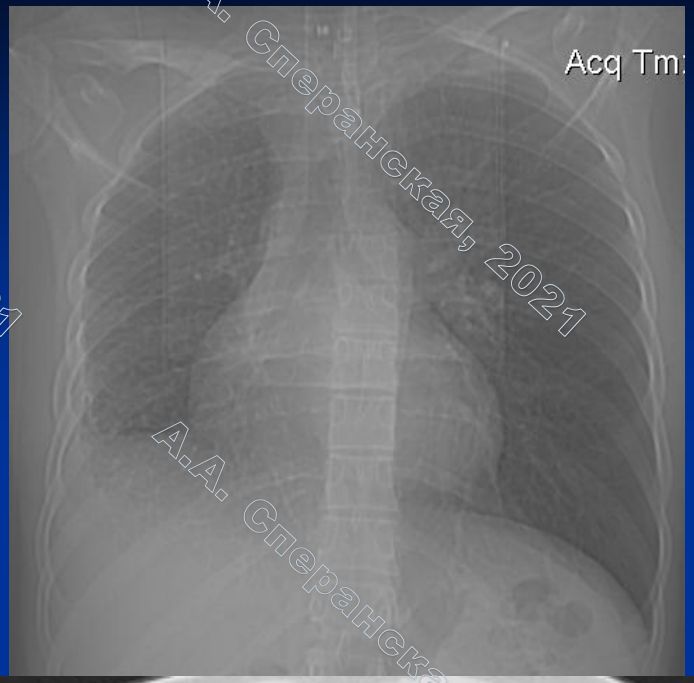

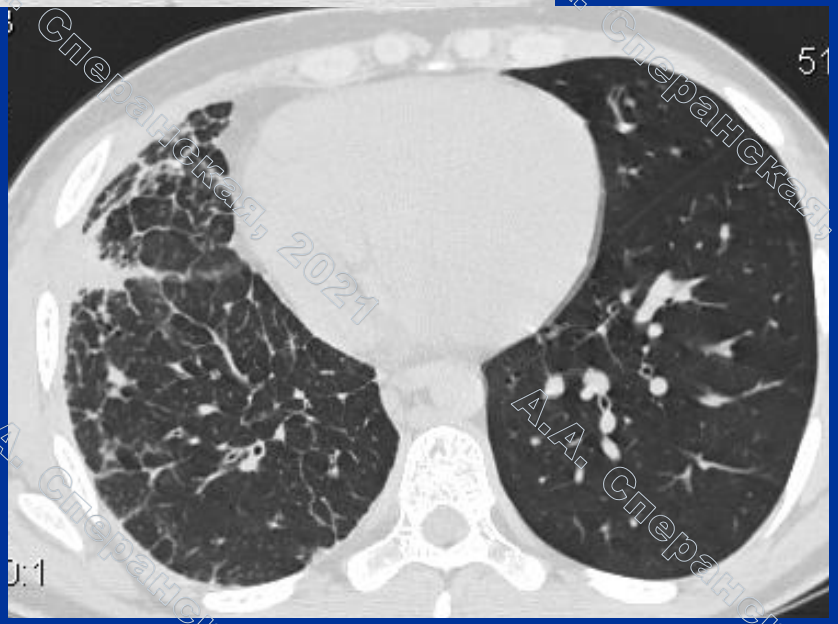

А.А. Сперанская, 2021

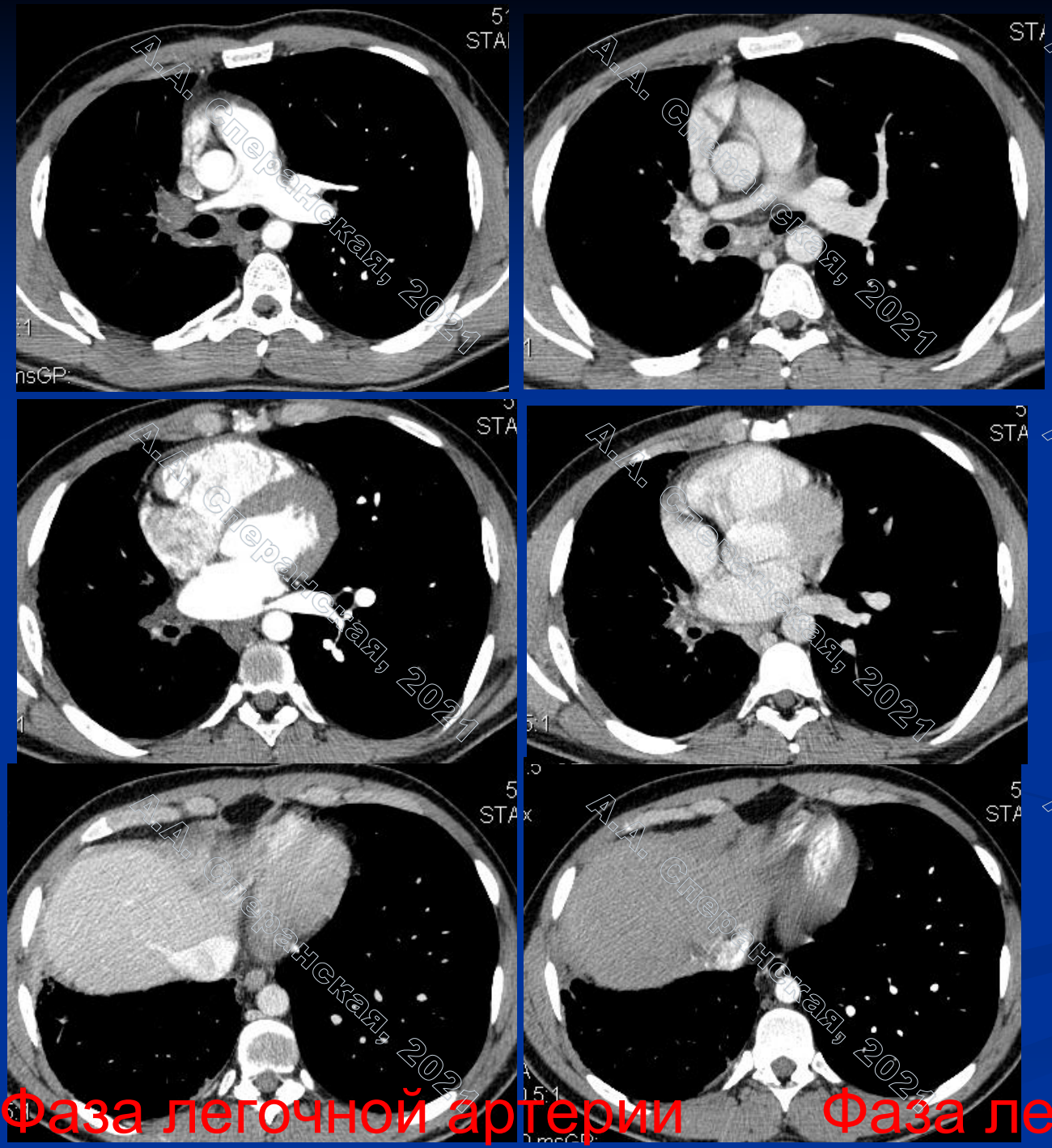

10.05.2018 г.

Аномалия развития: атрезия правых легочных вен, гипоплазия правой главной ветви легочной артерии, интерстициальные изменения в правом легком (проявления вторичной венооккклюзионной болезни)

Фаза легочной артерии

Фаза легочной вены

А.А. Сперанская, 2021

20.03.2018 г.

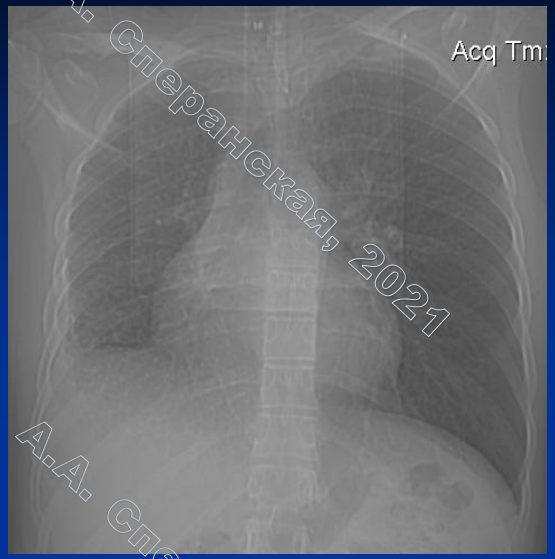

26.10.2018 г.

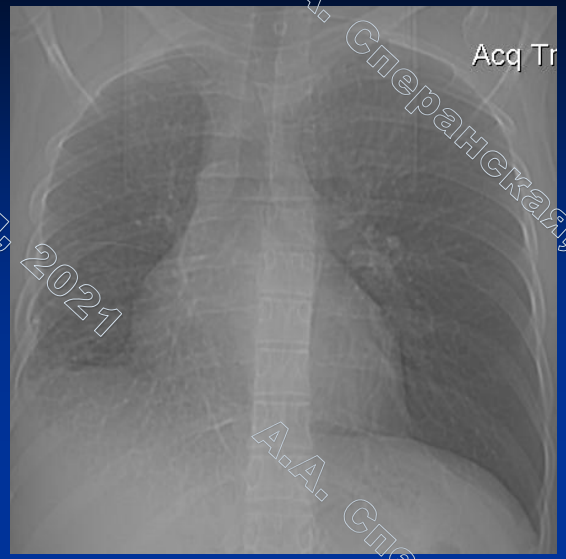

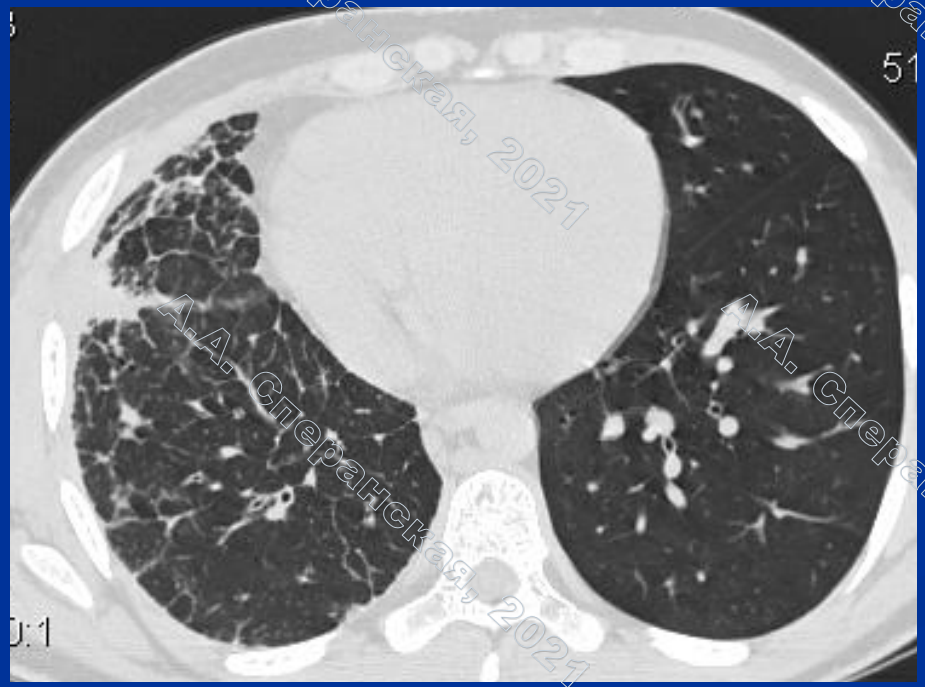

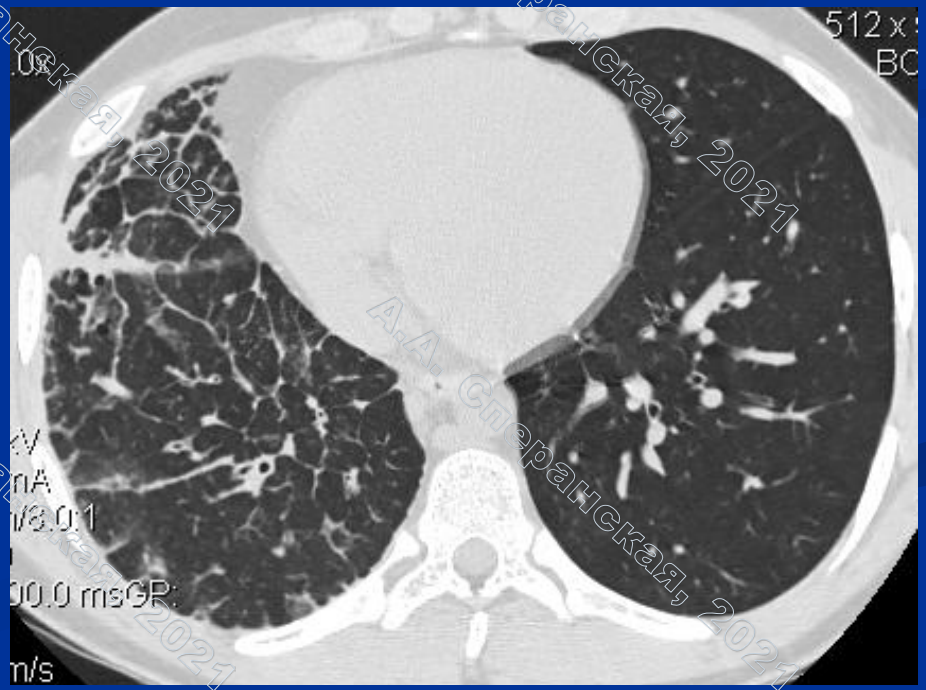

А.А. Сперанская, 2021

Клинический анализ крови от 04.05.2018 г.

Эритроциты **5.5** 10^{12}/л (3.7 – 4.7)

Гемоглобин **163 г/л** (115 – 145)

Гематокрит **47.8** % (36.0 – 42.0)

Эозинофилы **10.8** % (0.0 – 5.0)

КИФВД Обструктивный тип структуры ОЕЛ, имеются нарушения проходимости бронхов. Умеренное снижение ДСЛ за счет свойств мембраны. Умеренная гипоксемия.

	07.05.18г.	26.10.18г.
ОЕЛ	99,1%Д	98.8%
ЖЕЛ	77,6%Д	75.9%
ООЛ	181,7%Д	184.4%
ООЛ/ОЕЛ	169,7%Д	174.3%
SGaw	43,6%Д	41.8%
ДСЛ	55,9%Д	58.2%
pCO2	39,7 мм рт ст.	34.2мм рт ст.
pO2	72,1 мм рт ст.	81.1мм рт ст.

А.А. Сперанская, 2021

11.05.2018 г. Сцинтиграфия легких

Определяется полное отсутствие перфузии в правом легком. В левом легком определяются умеренные нарушения микроциркуляции в проекции верхней доли.

Возможно — врожденная аномалия развития аплазия/гипоплазия правой ветви легочной артерии.

07.05. 2018 г. ЭХОКГ

Сократительная активность ЛЖ не нарушена, признаки гемодинамически малосущественного пролапса митрального клапана. Данных за ВПС и перегрузку правых отделов сердца не получено. СДЛА — 24-25 мм рт. ст.

18.05.2018 г. Ангиопульмонография

Легочный ствол и легочные артерии в проксимальных сегментах обычного диаметра. Кровоток в левом легком не нарушен. В правом легком легочные артерии 3-6 порядка резко сужены, сосуды по периферии легкого не контрастированы; кровоток в правом легком резко замедлен. Легочные вены слева без патологии, справа практически не прослеживаются.

На продленных ангиограммах камеры сердца, грудная аорта и брахиоцефальные артерии без особенностей.

А.А. Спеванская, 2021

Хирургический консилиум во главе с проф. А.Л. Акоповым

Принимая во внимание анамнез заболевания и результаты обследования, принято решение о плановой госпитализации в отделение торакальной хирургии для выполнения оперативного лечения (пульмонэктомии)

А.А. Сперанская, 2021

Пневмонэктомия 06.02.2019 г.

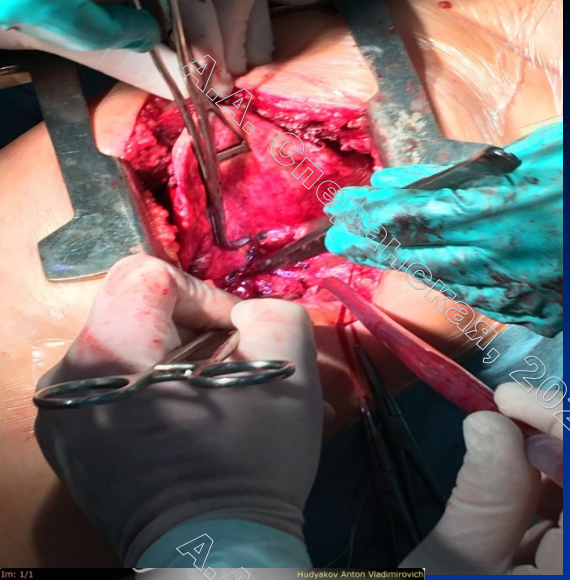

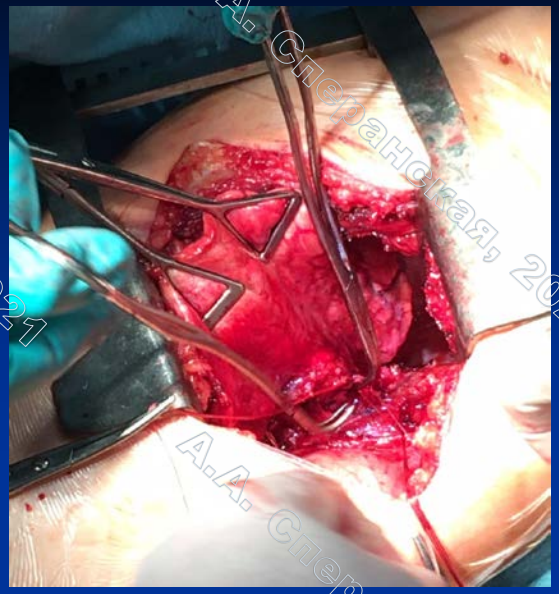

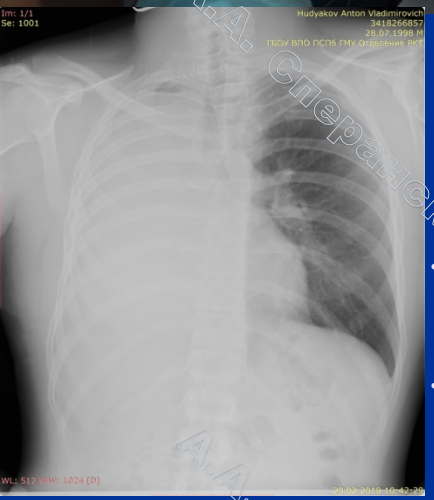

- Правое легкое уменьшено в размерах, плотное, фиброзно изменено, безвоздушно
- Непарная вена расширена, имеет извитой ход, стенка визуально крайне истончена, в месте впадения непарной вены в верхнюю полую вену выделен перевязан, клипирован аномально расположенный сосуд

- Гипоплазированная легочная артерия, в области правого главного бронха сеть извитых, утолщенных бронхиальных артерий; перевязаны и пересечены
- Исследование биопсийного материала: Хронический экзогенный аллергический альвеолит. Признаки аномалии развития крупных сосудов легкого в сочетании с врожденной дисплазией капилляров легкого.

А.А. Сперанская, 2021

Больная М., 61 г.

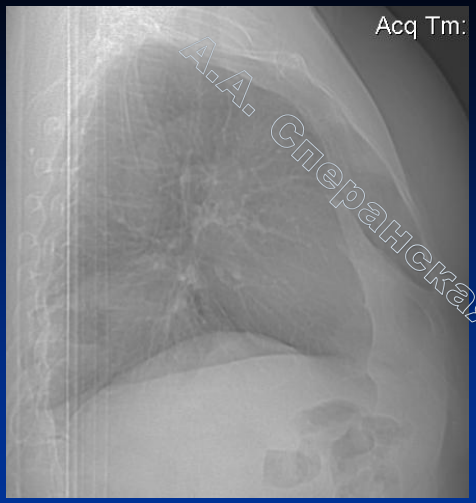

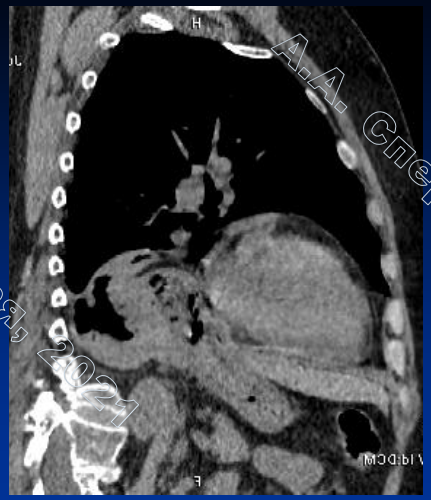

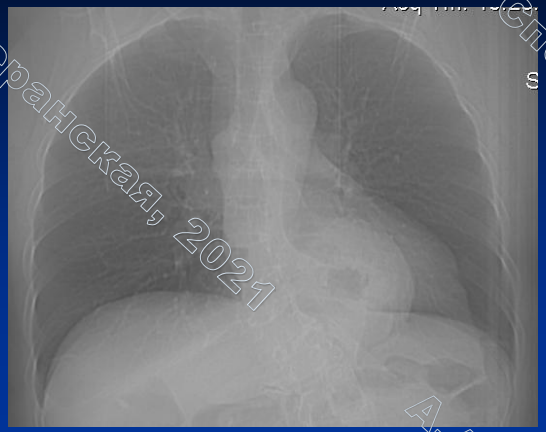

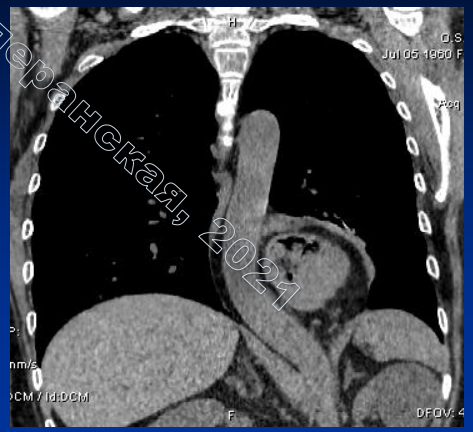

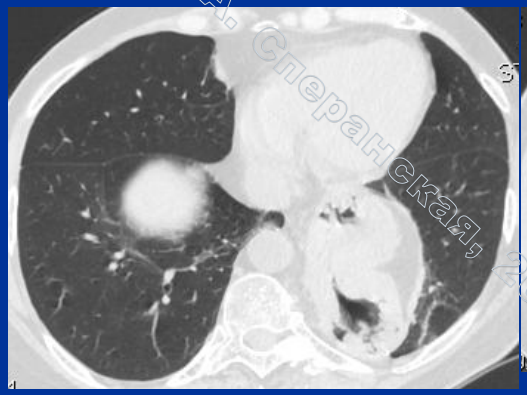

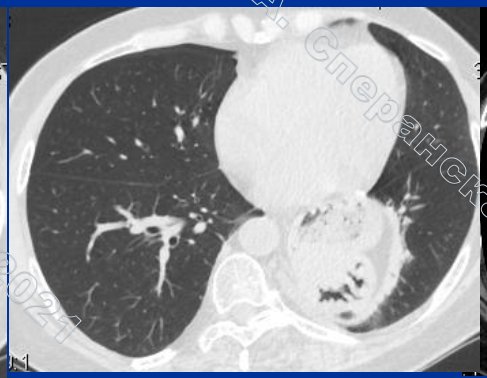

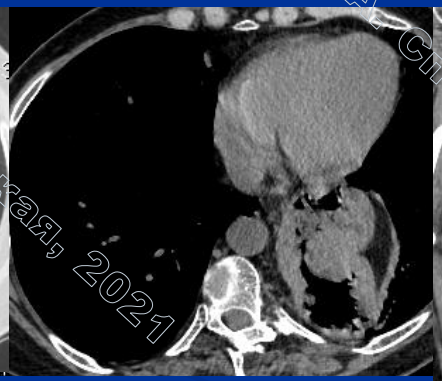

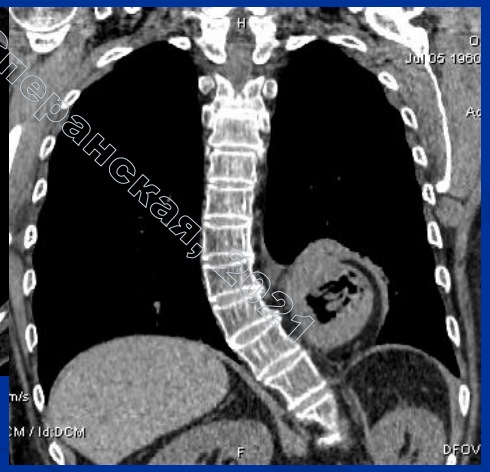

27.12.2021 г.

Флюорография органов грудной клетки

Протокол рентгенологического исследования

Слева за тенью сердца дополнительное тенеобразование. В правой боковой проекции над диафрагмой неоднородной структуры овальной формы массивное образование. Консультация терапевта, хирурга. Для верификации диагноза--- МСКТ.

А.А. Сперанская, 2021

Диффузные паренхиматозные заболевания легких

Фиброзирующие ИЗЛ
Идиопатические интерстициальные пневмонии
Альвеолиты аллергические, токсические
Легочные синдромы при СЗСТ

Гранулематозы
Саркоидоз
Гистиоцитозы легких
Пневмомикозы
Пневмокониозы
Диссеминированный туберкулез легких

Болезни накопления
Легочный альвеолярный протеиноз
Микролитиаз
Амилоидоз легких
Остеопластическая пневмопатия

Легочные васкулиты
Узелковый полиартер.
Гранулематоз Вегенера
Синдром Чердж-Штраус
Идиопат. гемосидероз
Синдром Гудпасчера

Опухолевые диссеминации.
Лимфангиолейомиоматоз
Аденокарцинома
Метастатическое опухолевое поражение легких

А.А. Сперанская, 2021

Илькович М.М., 2021

Гистиоцитозы

- Орфанное заболевание
- Гранулематоз (гистиоцитарная гранулема) с поражением легких, костей, гипофиза
- Диагностика гистиоцитоза Х осуществляется в соответствии Международным Консенсусом и МКБ-10
- Заболевание связано с курением (?)
- Осложняется пневмотораксом и развитием ЛГ
- Чаще поражаются мужчины

А.А. Сперанская, 2021

Воздухосодержащие кисты легкого при гистиоцитозе Х

- Наличие мелкоочаговой хаотической диссеминации
- Трансформация очагов в кисты
- Воздухосодержащие тонкостенные кисты в ядерных отделах легких, неправильной формы, часто сливаются между собой (симптом «листа клевера»), нарастают при динамическом наблюдении, щажение реберно-диафрагмальных синусов
- Пневмоторакс, ЛГ
- Поражение костей
- Поражение гипофиза

А.А. Сперанская, 2021

Больная Б., 26 л. Гистологически верифицированный ГХ (ранние признаки)

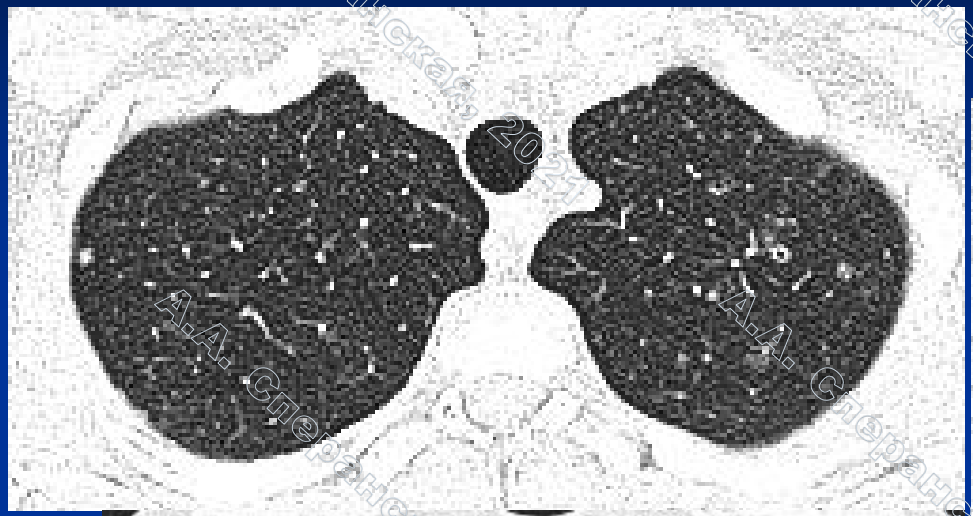

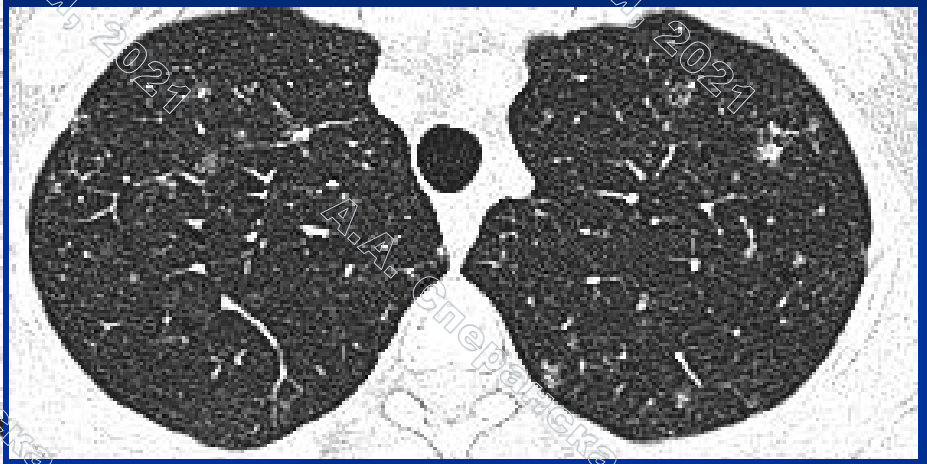

А.А. Сперанская, 2021

Больная К., 32 г. Гистологически верифицированный ГХ (развернутая стадия)

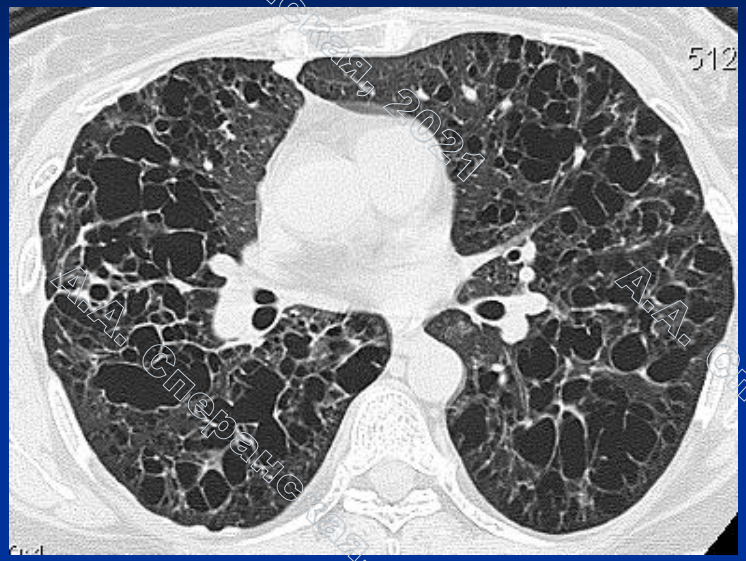

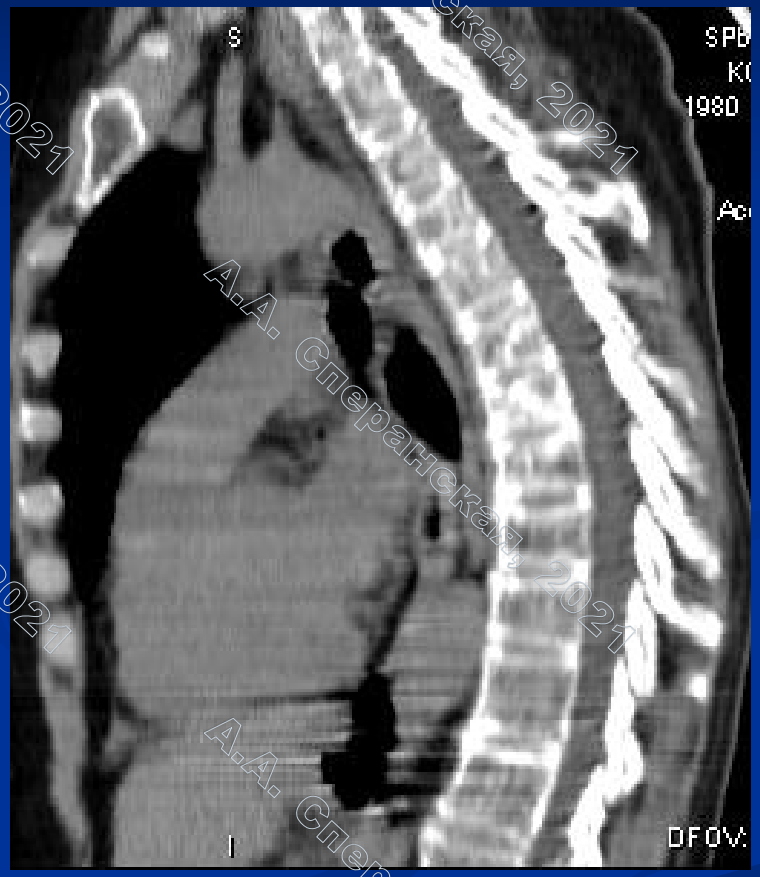

А.А. Сперанская, 2021

Больной Н., 50 л.

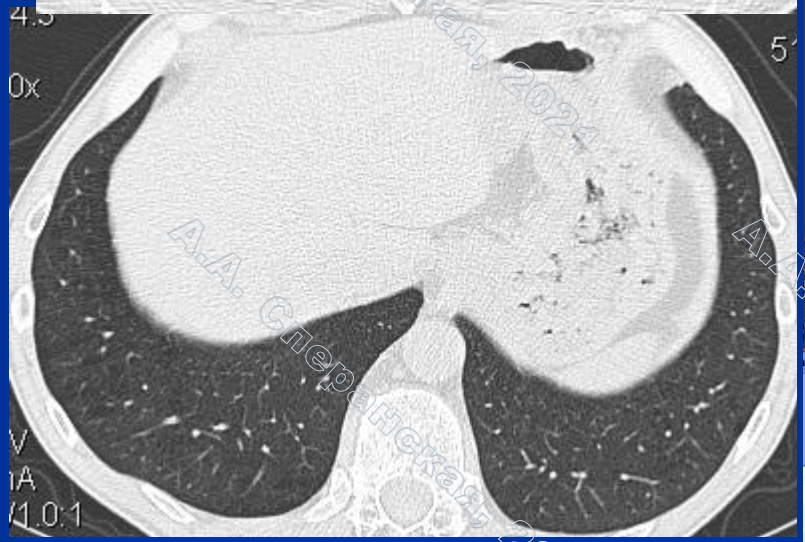

19.04.2021 г.

А.А. Сперанская, 2021

Пациентка З., 1998 г.р.
Диагноз: гистиоцитоз из клеток Лангерганса.
Наблюдается в ПСПбГМУ с 2021 г.

- Родилась доношенной от второй беременности, с низкой массой тела, отставала в физическом развитии
- В мае 1999 г установлен диагноз Гистиоцитоз из клеток Лангерганса, полисистемный, полифокальная форма (подтвержден гистологически)
- Получала комплексную химиолучевую химиотерапию. В мае 2000 г, декабре 2002 г — рецидивы. В 2000 г установлен диагноз Несахарный диабет. Клинико-гематологическая ремиссия с апреля 2004.
- В ноябре 2020 г. переболела НКИ с потерей обоняния, подъемом температуры тела до 38 С, кашлем с мокротой, лечилась амбулаторно (симптоматическое лечение)
- С марта 2021 г беспокоят панические атаки, проявляющиеся затруднением дыхания, чувством нехватки воздуха, прогрессирующая одышка, усиление кашля, бессонница. Обследовалась по месту жительства (Оренбург), туберкулез исключен, направлена в ПСПбГМУ

А.А. Спиранская, 2021

Результаты обследования в клинике НИИ ИиОЗЛ ПСПбГМУ (декабрь 2021)

Показатель в % Д	08.07.21	10.12.21
ОЕЛ	121	
ЖЕЛ	109	99,5
ООЛ	141	83,0
ОФВ1	106	98,6
Тест Тиффно	90	106
ДСЛ	32,8	45

Основное заболевание: Системный лангергансоклеточный гистиоцитоз с поражением легких, гипофиза, рецидивирующее течение.
Осложнение основного: Дыхательная недостаточность 1 ст. Микроаденома гипофиза. Несахарный диабет центрального генеза, субкомпенсация.
Сопутствующие заболевания: Варикозное расширение вен малого таза. Хронический гастрит, вне обострения. Синусовая аритмия.

А.А. Спиранская, 2021

Больная З., 23 г.

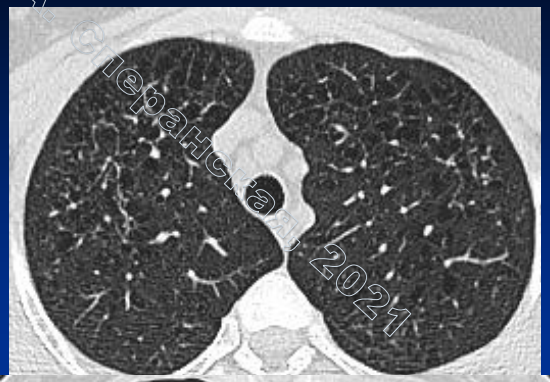

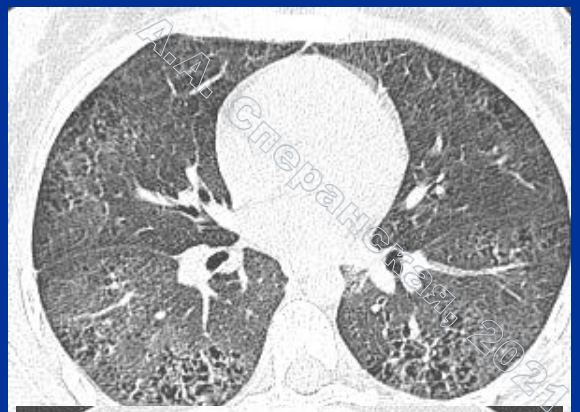

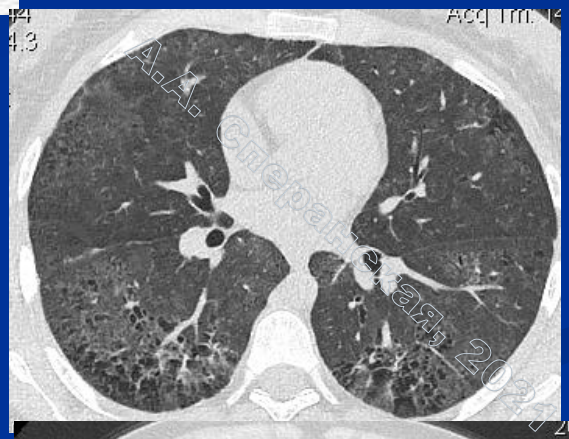

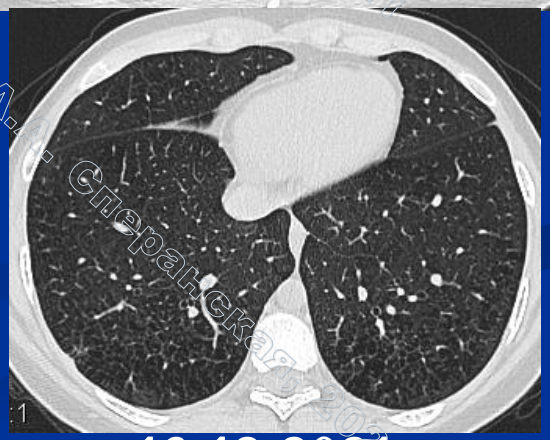

28.04.2021 г.

30.04.2021 г.

13.12.2021 г.

А.А. Сперанская, 2021

- Лимфангиолейомиоматоз легких (ЛАМ) — орфанное заболевание, поражающее женщин детородного возраста, характеризующееся опухолеподобным разрастанием гладкомышечных клеток в стенках альвеол, по ходу лимфатических и кровеносных сосудов с исходом в кистозную трансформацию легочной паренхимы, а также поражением органов-мишеней (почек, матки, печени, лимфатических узлов)

А.А. Сперанская, 2021

Воздухосодержащие кисты легкого при лимфангиолейомиоматозе

- Интерстициальные изменения по типу «матового стекла»
- Наличие воздухосодержащих тонкостенных кист, расположенных преимущественно в ядерном отделе верхних и средних легочных полей
- Узловая диссеминация (при узловой форме)
- Неуклонное нарастание изменений
- Пневмоторакс, хилоторакс
- ТЭЛА, ЛГ

А.А. Сперанская, 2021

Формы лимфангиолейомиоматоза

- **Диффузная** (воздухосодержащие кисты в легких)
- **Узловая** (мягкотканные узлы в легких — метастазирующая лейомиома)
- **Смешанная** (и то и другое)

А.А. Сперанская, 2021

Типы кист при диффузной форме ЛАМ

1 тип — единичные кисты

2 тип — множественные крупные

3 тип — множественные мелкие

Васильева М.А., 2014 г.

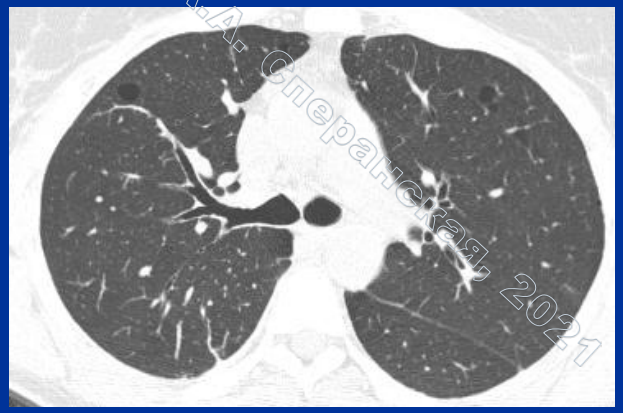

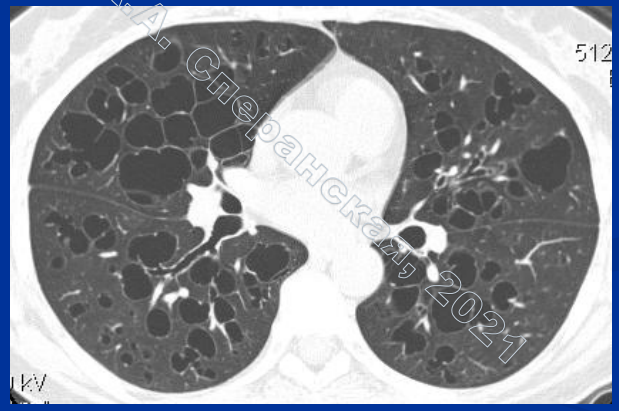

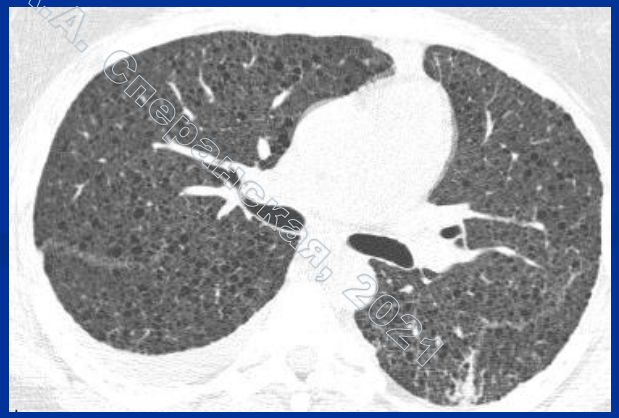

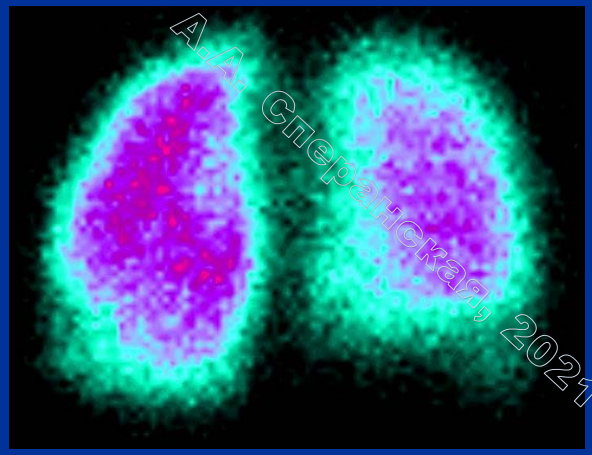

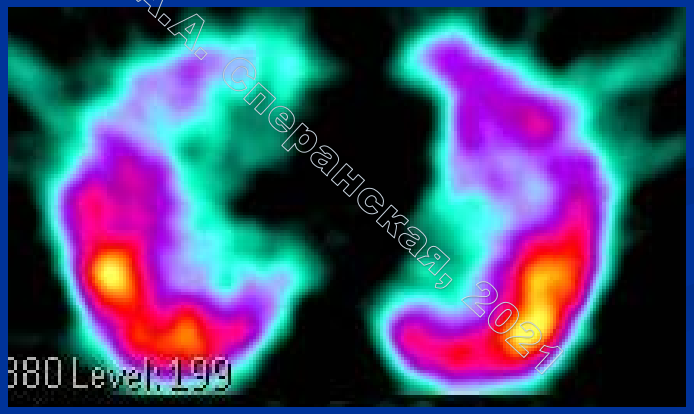

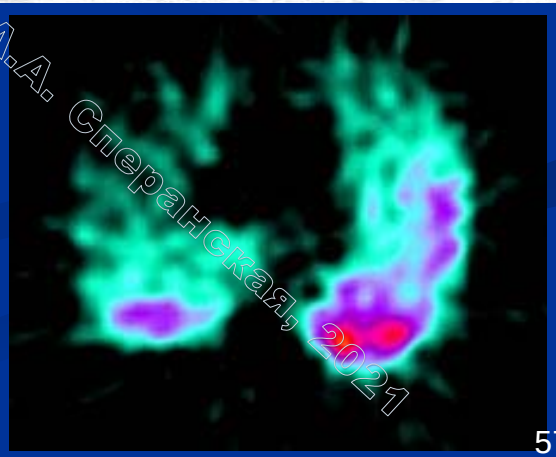

А.А. Сперанская, 2021

Пациентка Л., 1986 г.р. Волнообразное течение (мелко-кистозная форма ЛАМ)

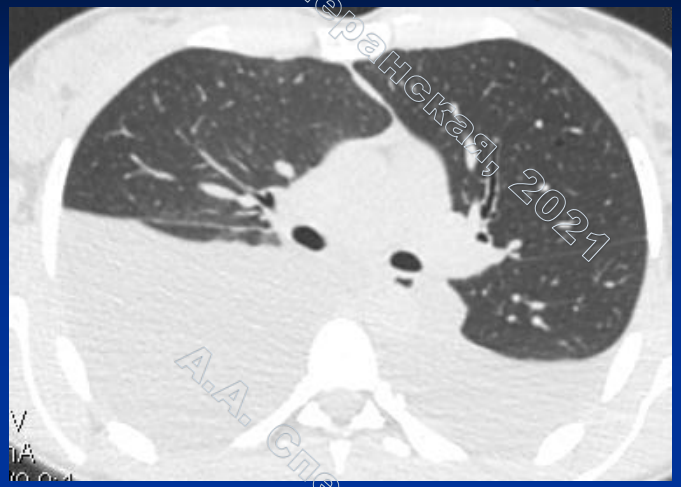

21.09.2012

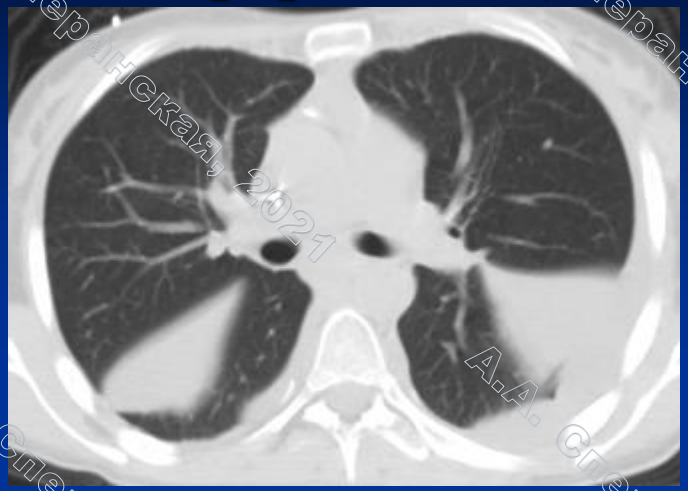

15.11.2012

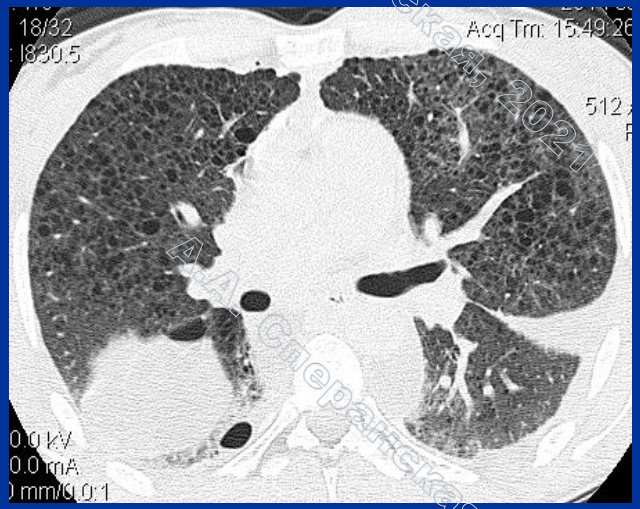

19.06.2014

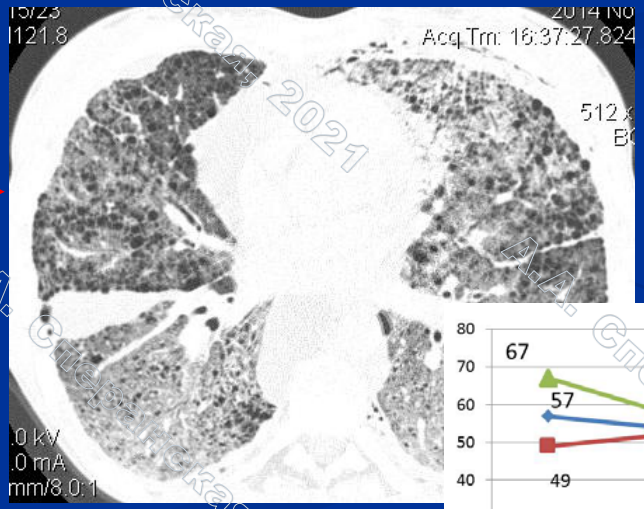

20.11.2014

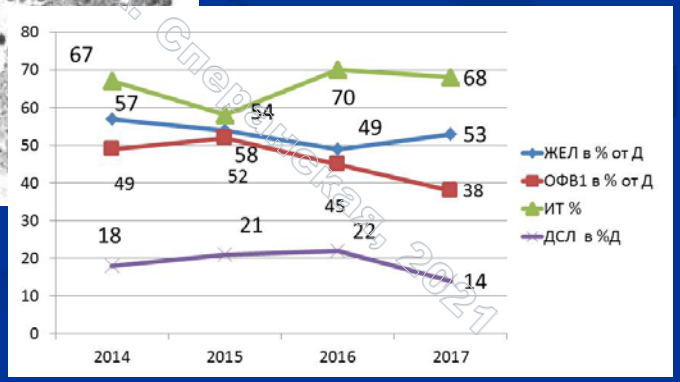

А.А. Сперанская, 2021

Буллезная дистрофия легких

- Буллы (мелкие, субплеврально, в верхних отделах, увеличиваются в размерах)
- Проявления бронхиальной обструкции
- Спонтанные пневмотораксы

А.А. Сперанская, 2021

Больной Ч., 22 л. Спонтанные правосторонние пневмотораксы (4) на фоне COVID-19

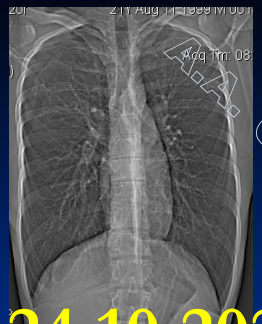

24.10.2020 г.

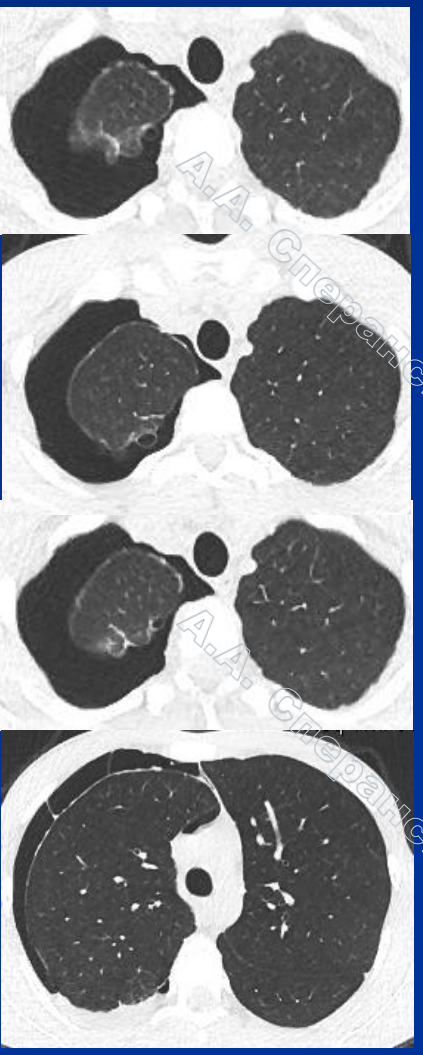

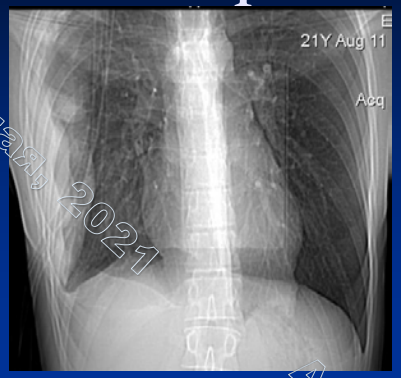

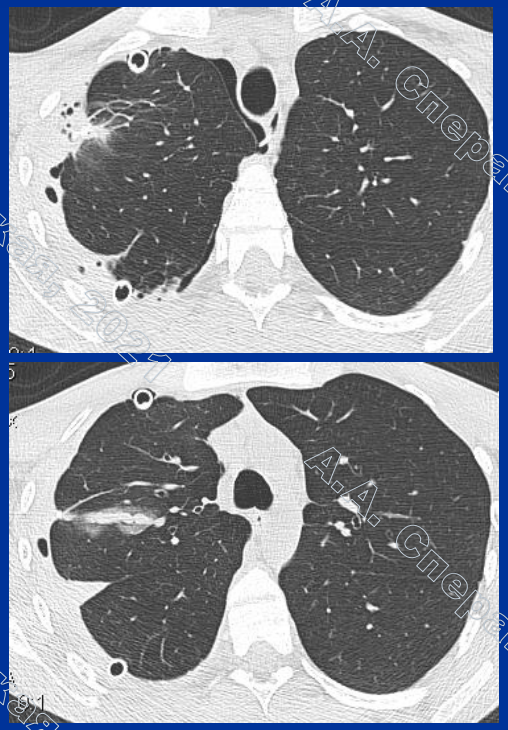

03.12.2020 г.

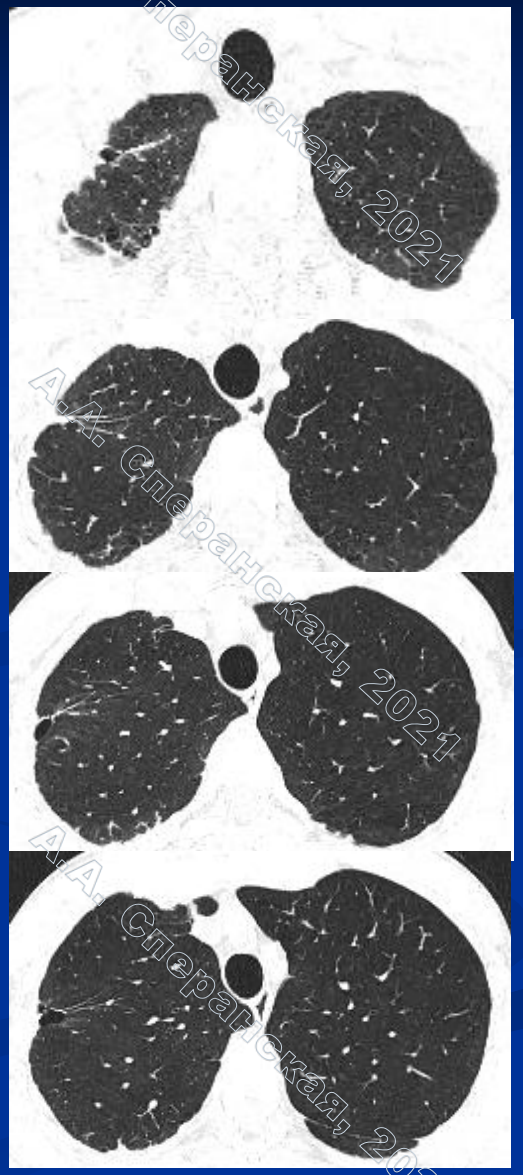

21.06.2021 г.

А.А. Сперанская, 2021

Фиброзирующая болезнь легких (ЭАА, ППФЭ, ИЛФ)

- Формирование фиброзных изменений по типу «сотового легкого» — мелкие толстостенные однотипные кисты, располагающиеся в несколько рядов
- Стойкая КТ-картина «матового стекла» — проявления внутридолькового фиброза
- Локализуются в субплевральных отделах
- Нарастание в краниокаудальном направлении
- Признаки уменьшения объема легочной ткани — высокое стояние купола диафрагмы, липоматоз средостения, экстраплевральный липоматоз, тракционные бронхо- и бронхиолоэктазы, горизонтальное положение средостения, зияние пищевода, девиация трахеи
- При ППФЭ — массивные апикальные плевральные наслоения, формирование воздухосодержащих кист, развитие пневмоторакса
- При хроническом течении ЭАА — преобладание изменений в верхних отделах, обструктивные нарушения

А.А. Сперанская, 2021

Больной С., 26 л. Летучие эозинофильные инфильтраты (при лямблиозе)

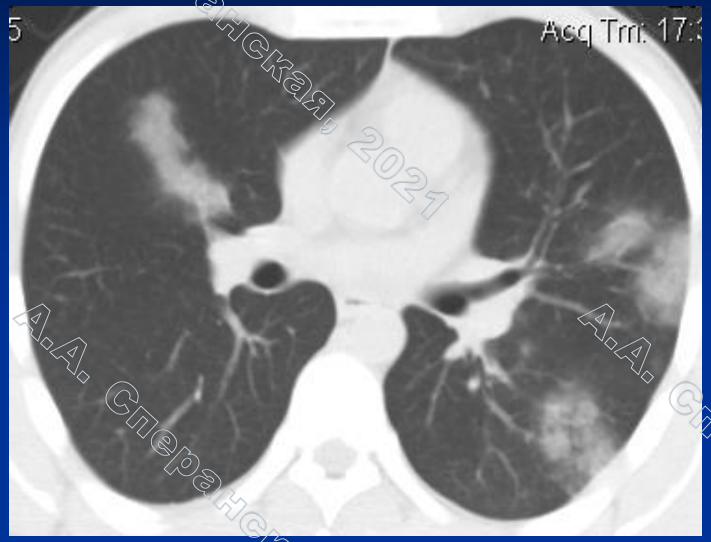

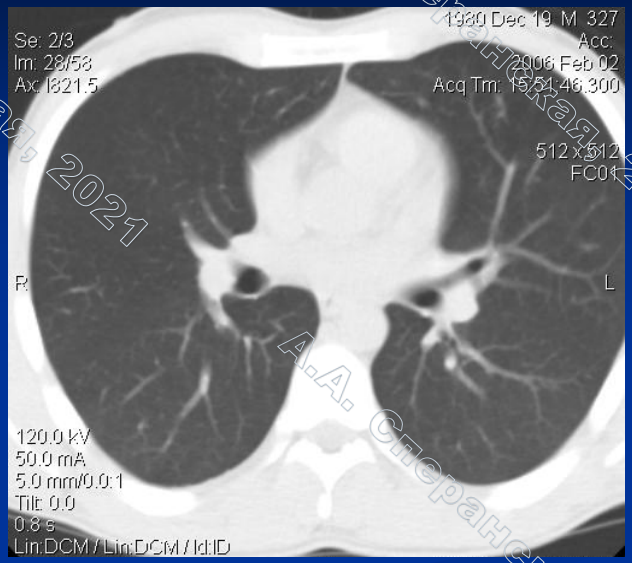

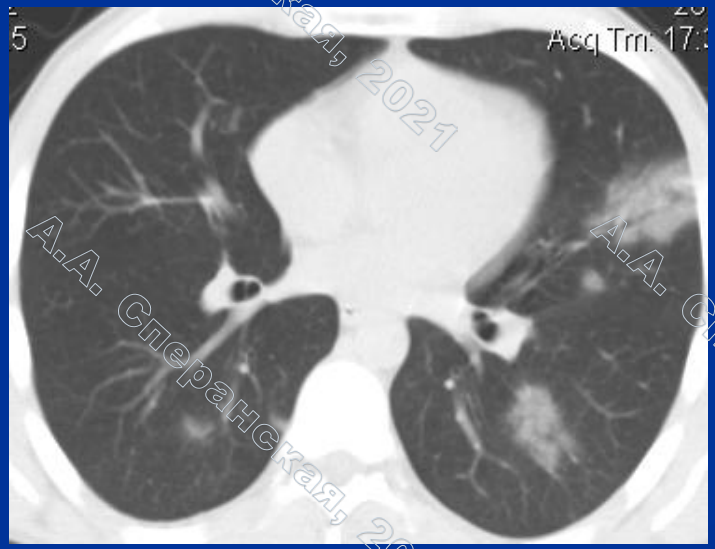

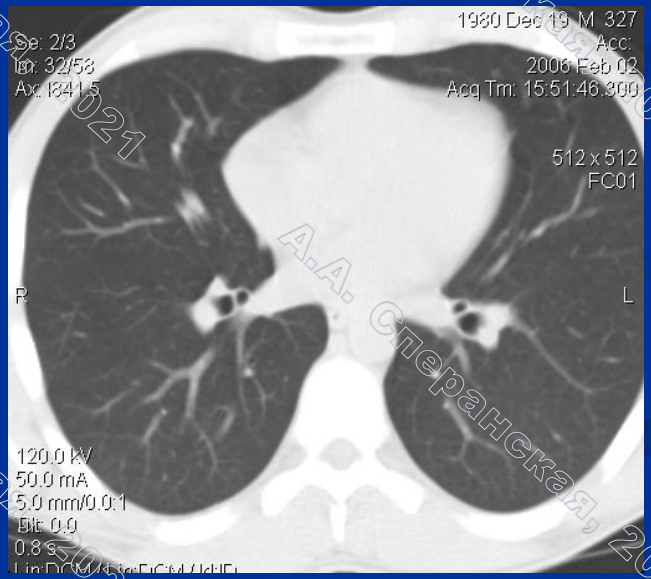

20.01.2006 г.

02.02.2006 г.

А.А. Сперанская, 2021

Идиопатический плевропаренхимальный фиброэластоз (ИППФЭ)

- Пациентка С., 1998 г.р. С 2012 (14 лет), прогрессирующая одышка, сухой кашель, изменения на КТ
- В 2015 г. выполнена ВТС с биопсией. Диагноз — ЭАА
- С 2016 г. наблюдается в ПСПбГМУ, после дообследования и мультидисциплинарного обсуждения диагноз — ИММФЭ
- Лечение бронхоспазмолитиками и СКС не эффективно, заболевание прогрессировало, в 2021 году умерла от прогрессирующей ДН

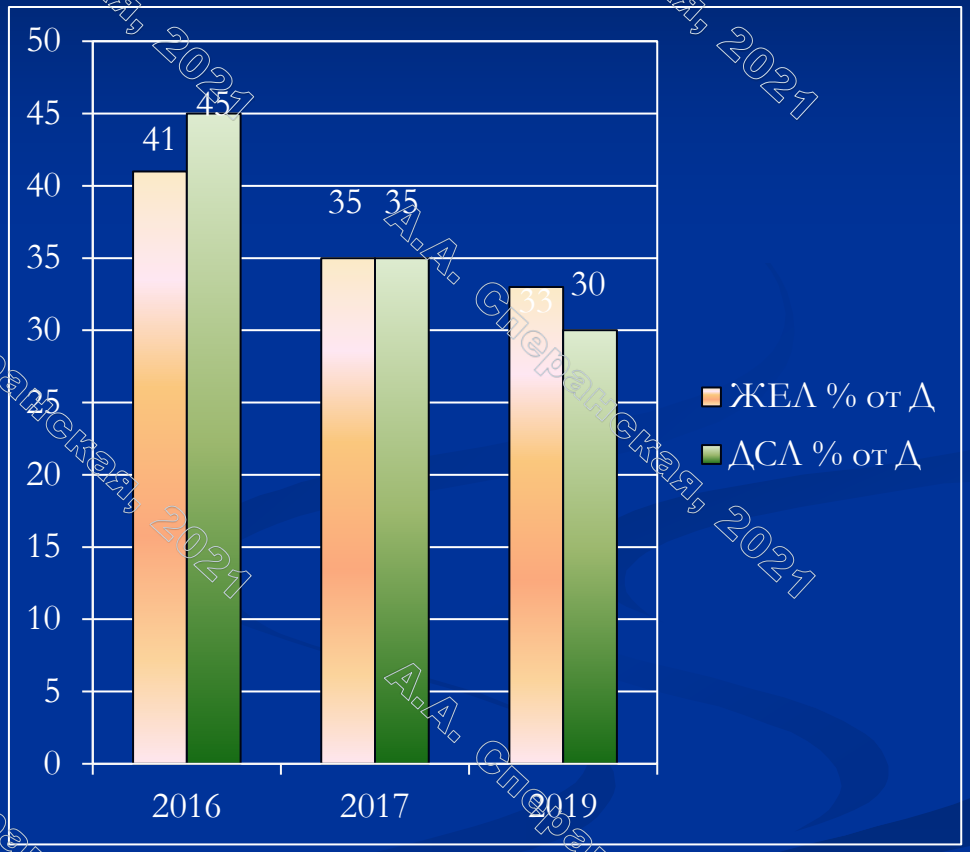

А.А. Сперанская, 2021

Больная С., 18 л.

25.09.2014 г.

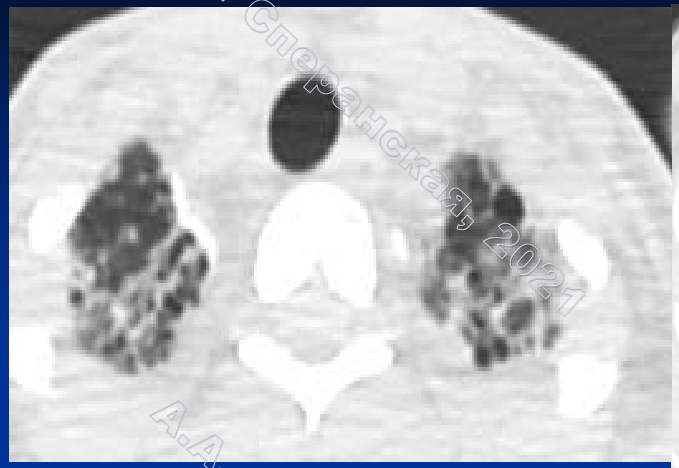

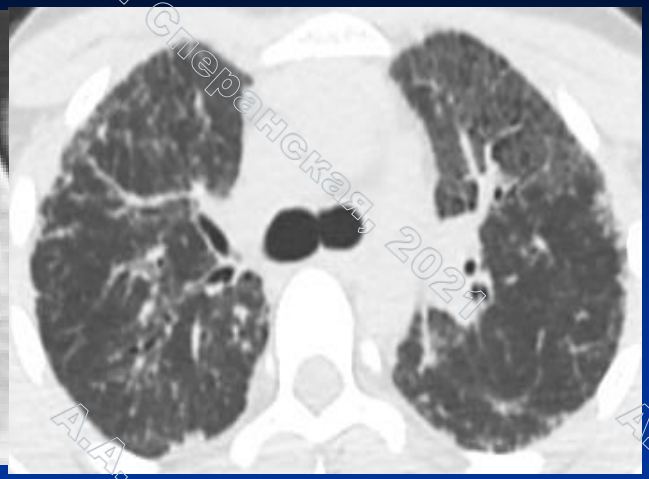

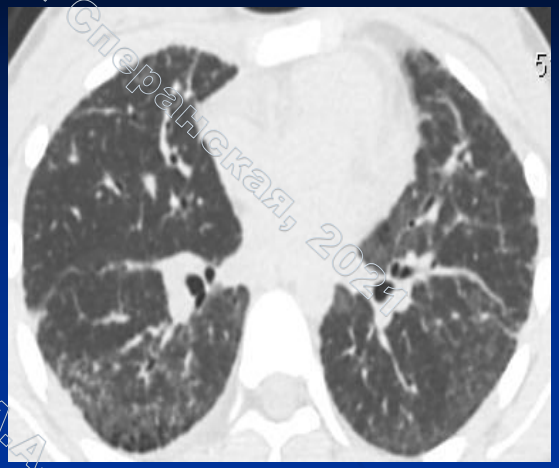

18.09.2017 г.

А.А. Сперанская, 2021

Больная Б., 46 л., ПЛФЭ, ОИП

01.09.2017г., ДСЛ — 12% от Д

18.09.2018г., ДСЛ — 5% от Д

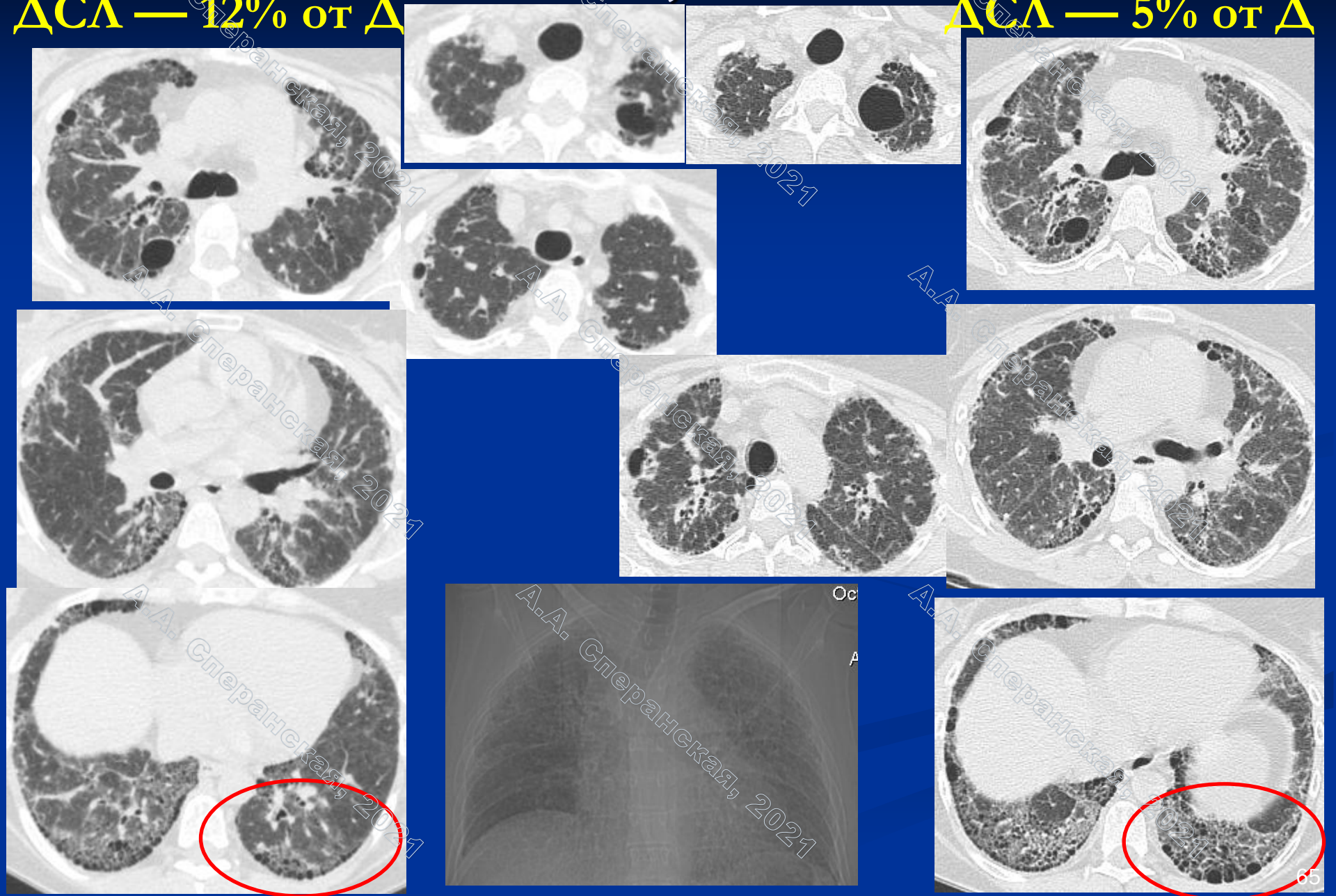

А.А. Сперанская, 2021

Больная И., 42 г., НСИП при ЭАА с переходом в ОИП

08.11.2015 г | 23.07.2017 г | 09.10.2019 г

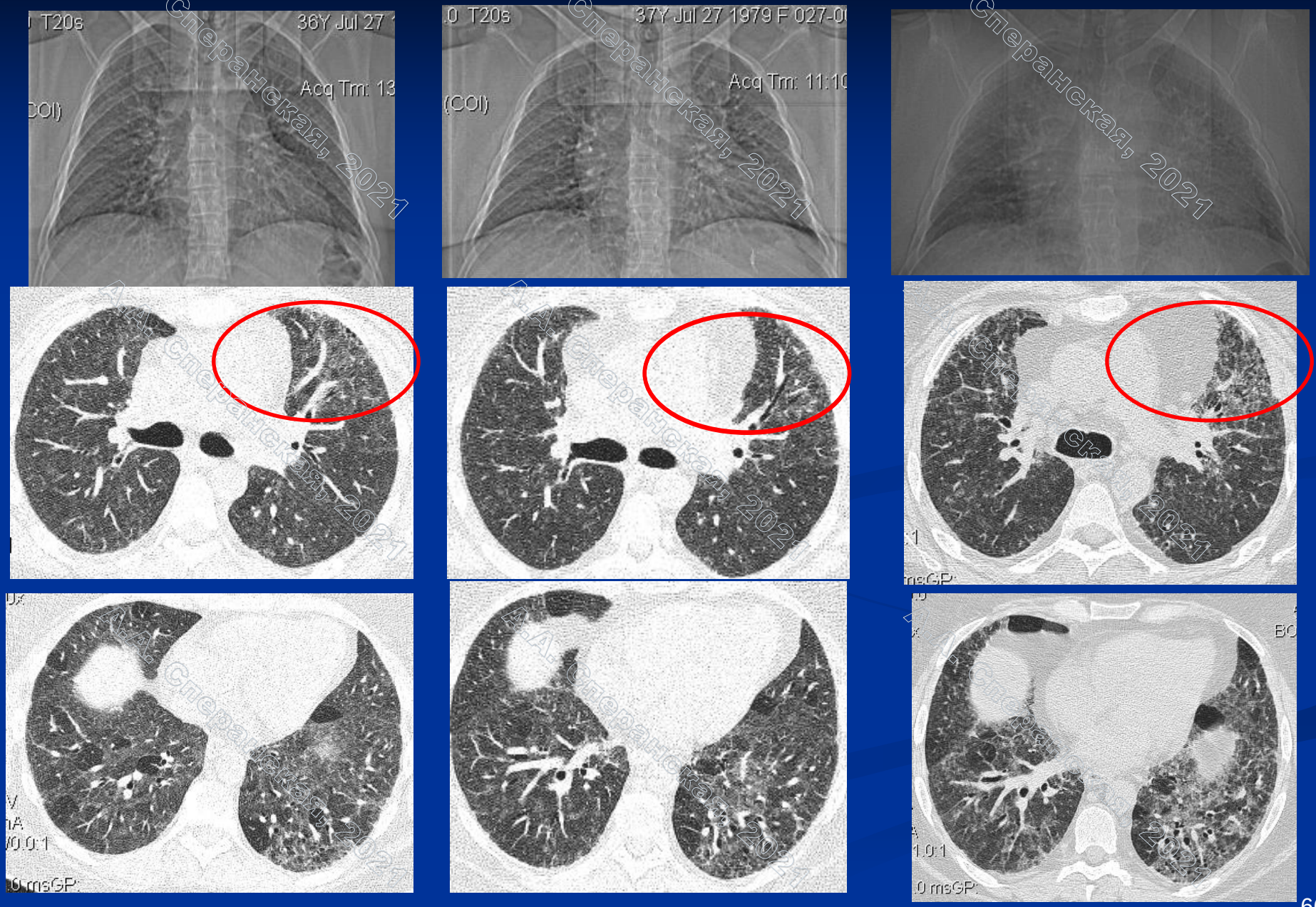

А.А. Сперанская, 2021

Больной Ф, 1996 г.р. (22 г.)

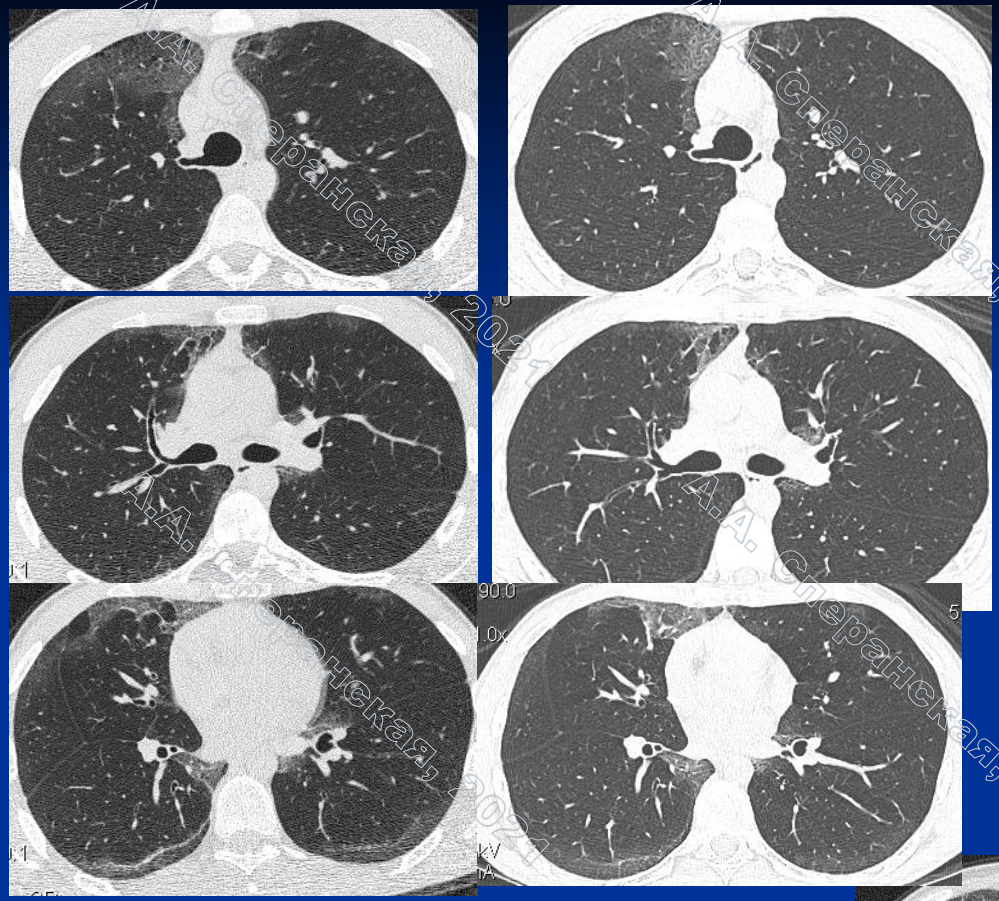

16.10.2018 г.

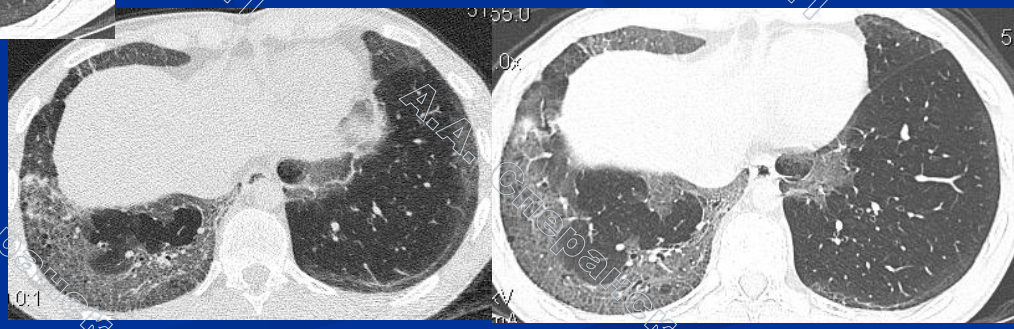

26.03.2019 г.,
ДСЛ — 51%

- Жалоб нет (рос и развивался нормально, служба в армии)
- Бармен
- «Часовые стекла» ~ 2 года

А.А. Сперанская, 2021

Васкулиты

Гранулематоз Вегенера, болезнь Гудпасчера, гемосидероз

- Инфильтративные изменения (в том числе мигрирующие инфильтраты)
- Симптом «атолла»
- Мелкоочаговая диссеминация
- Образование полостей
- Уплотнение центрального и периферического интерстиция (в т.ч. симптом «атолла»)
- Выпот в плевральных полостях и полости перикарда

А.А. Сперанская, 2021

Идиопатический гемосидероз легких (ИГЛ)

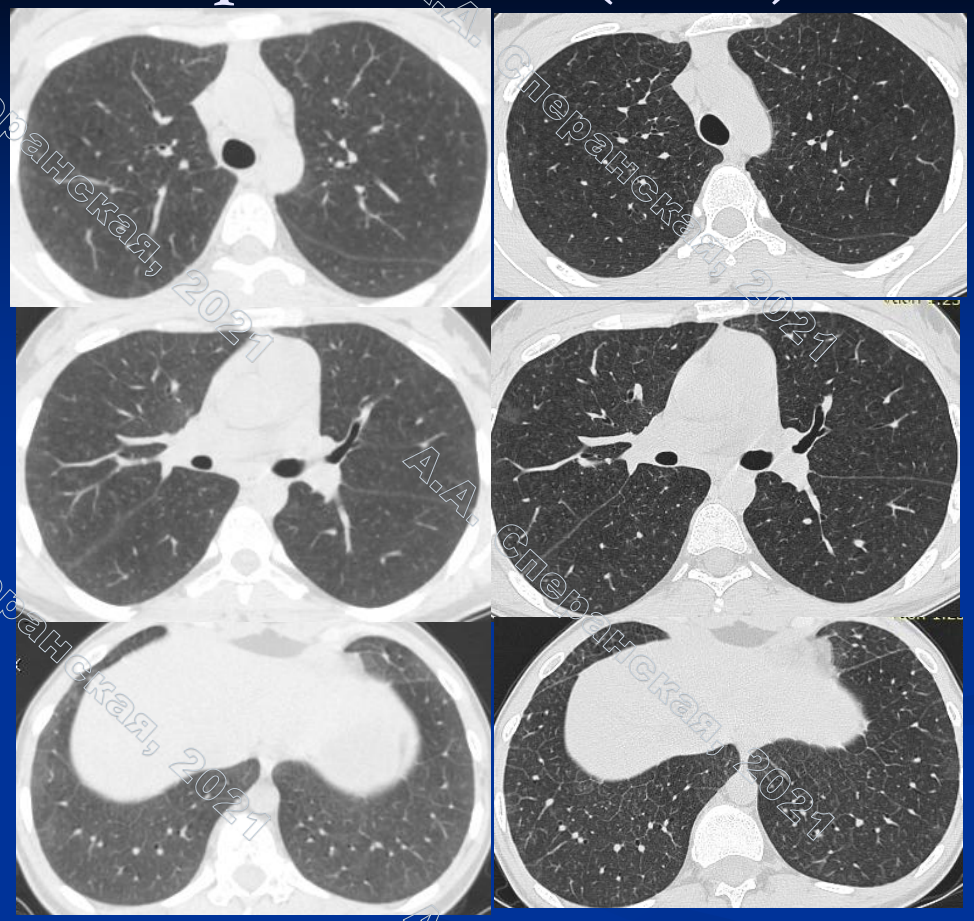

07.07.2016 г. 26.08.2019 г.

- Пациентка А., 1996 г.р. Болеет с 12-ти лет, рецидивирующее кровохарканье, кашель, прогрессирующая одышка, изменения на КТ с 2010 г
- Диагноз установлен клинико-рентгенологически
- фЖЕЛ — 77%; ДСЛ — 60%
- На фоне терапии СКС положительная динамика

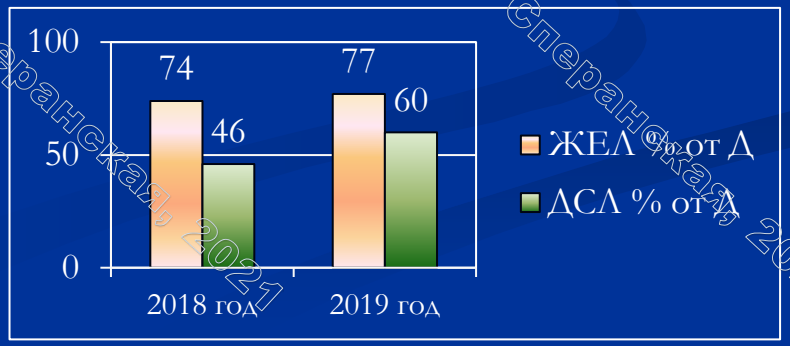

А.А. Сперанская, 2021

Больная У., 19 л. Гранулематоз Вегенера

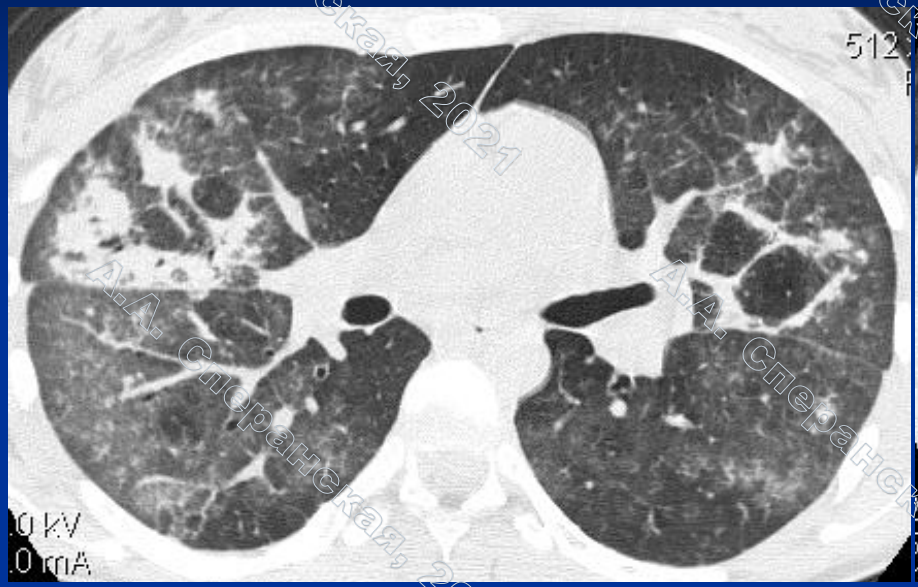

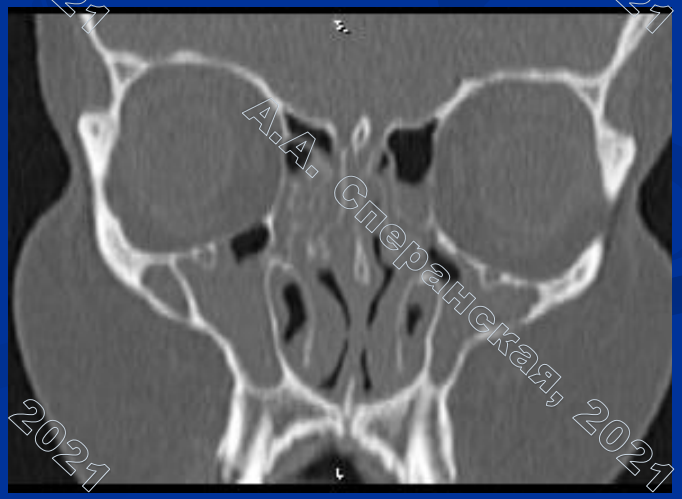

А.А. Сперанская, 2021

Болезни накопления

Легочный альвеолярный протеиноз

- ВРКТ — двусторонние интерстициальные изменения, КТ-картина «крыла стрекозы», «географической карты», «булыжной мостовой»
- При гистологическом исследовании — заполнение альвеол белково-липоидным содержимым, стенка альвеол не утолщена

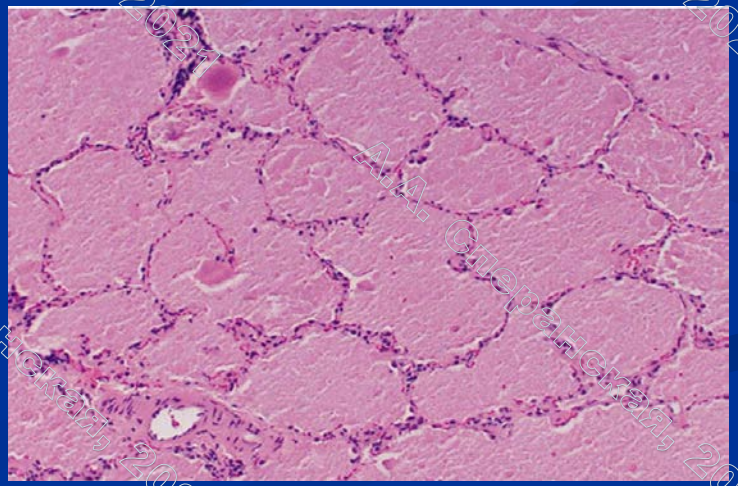

А.А. Сперанская, 2021

Альвеолярный протеиноз

- Улучшение течения процесса — у 4 больных (26,6%)
- Стабильное течение — у 3 больных (20,0%)
- Волнообразное — у 2 пациентов (13,4%)
- Неблагоприятное — у 6 больных (40%)

Больной Н., 31г.

21.06.2010 г. **29.08.2011 г.** **30.09.2012 г.**

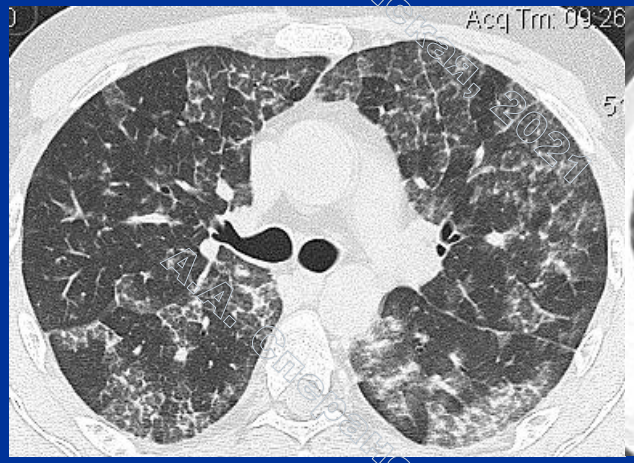

А.А. Сперанская, 2021

Аутоиммунный (первичный) ЛАП

- Пациентка Б., 1996 г.р. Болеет с 2006 года (15 лет), прогрессирующая одышка, кашель, изменения на КТ
- В 2012 диагноз ЛАП подтвержден гистологически
- фЖЕЛ — ДСЛ-
- Лечение (БАЛ и малграмостим) не эффективно

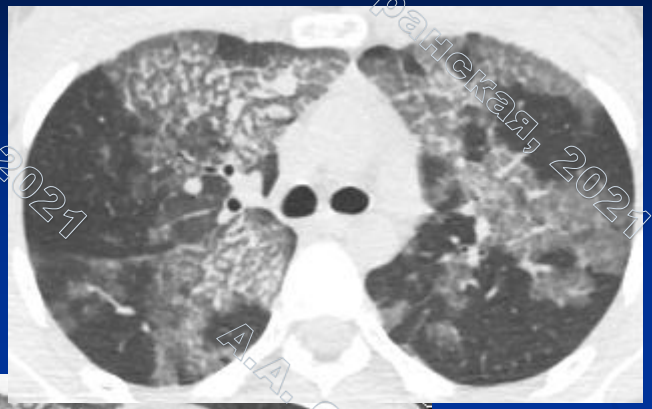

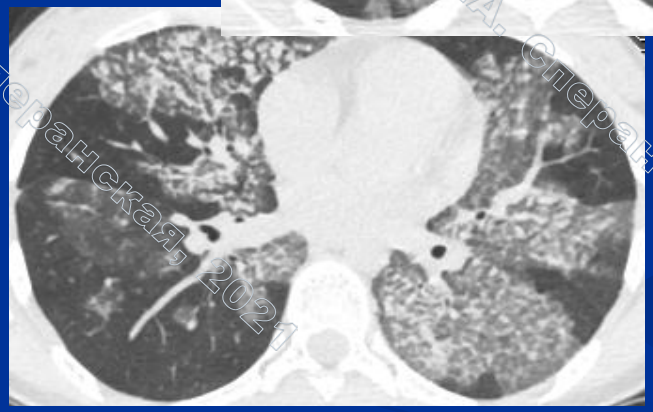

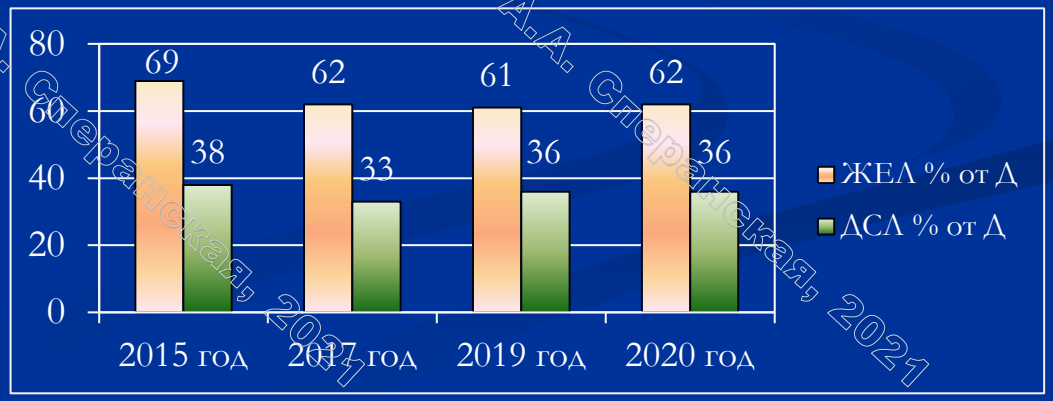

Наблюдение к.м.н. Л.Н. Новиковой

А.А. Сперанская, 2021

Пациент Ш., 2001 г.р. Наблюдается в ПСПбГМУ с 2019 г.

- Жалобы: одышка при малейшей физической нагрузке, малопродуктивный кашель, слабость
- Родился доношенным с деформацией грудной клетки, отставал в физическом развитии, с диффузной мышечной гипотонии, с 3-летнего возраста дыхательная недостаточность и повышение гемоглобина
- 2014 года нарастание одышки, появление диссеминации на рентгенограммах, туберкулез исключен
- В 2014 — ВТС с биопсией: альвеолы резко расширены, с тонкими стенками, заполнены экссудатом, лимфоидные инфильтраты, эозинофильные массы, ателектатические изменения
- Диагноз: диффузный интерстициальный фиброз, как исход интерстициального заболевания легких (дефицит сурфактанта С). Дыхательная недостаточность III ст.

Наблюдение к.м.н. Л.Н. Новиковой

А.А. Сперанская, 2021

КТ пациента Ш. 2001 г.р.

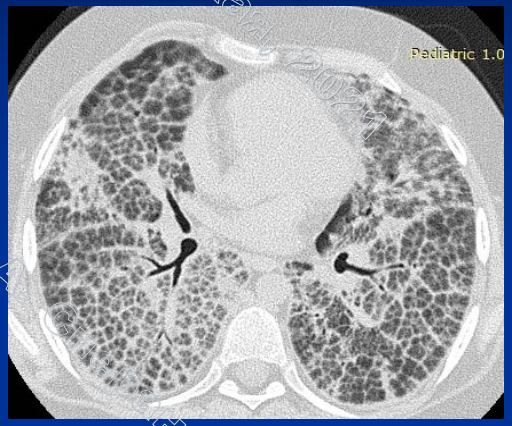

2014

2016

2015

2016

Наблюдение к.м.н. Л.Н. Новиковой

А.А. Сперанская, 2021

Результаты обследования

Показатель	05.09.2018	20.07.2019
ЖЕЛ	76,8	77,7
фЖЕЛ		82,2
ОФВ1	79,4	83,7
Тест Тиффно		107,3
ДСЛ		31
СДЛА	15	32

Показатель	Значение	Норма
Эритроциты	7,7	4,1-5,1
Гемоглобин	213	132-164
Гематокрит	68,6	40-48

Наблюдение к.м.н. Л.Н. Новиковой

А.А. Сперанская, 2021

КТ ОГК при врожденном ЛАП

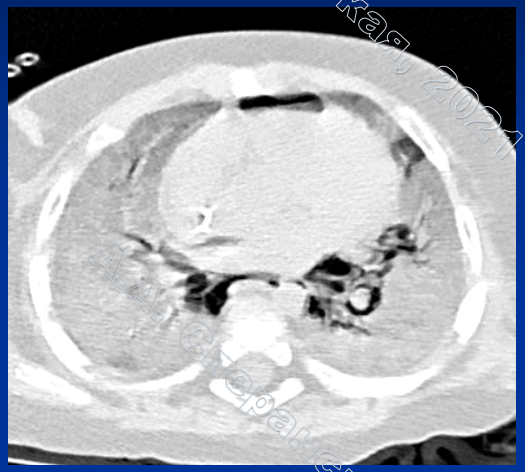

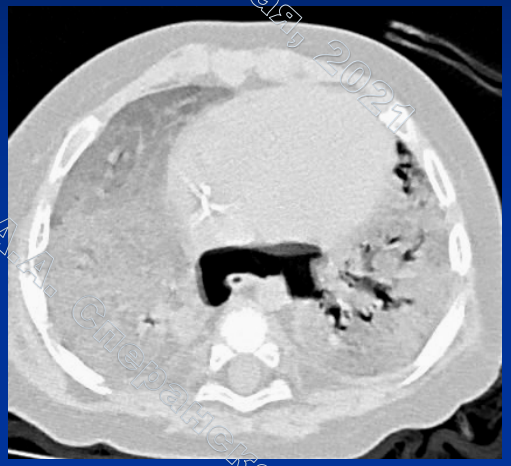

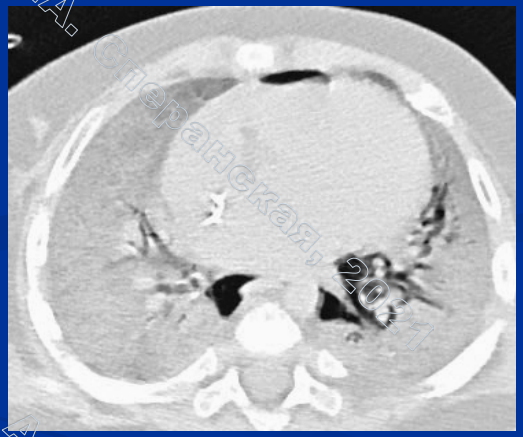

Девочка умерла в возрасте 4 мес от прогрессирующей дыхательной недостаточности

Диагноз:

«Врожденный альвеолярный протеиноз».
Мутация c2181>C в гетерозиготном состоянии.
Мутация относится к подклассу патогенных.
Отвечает за синтез дефектного сурфактанта

Наблюдение к.м.н. Л.Н. Новиковой

А.А. Сперанская, 2021

Родословная пациентки К.

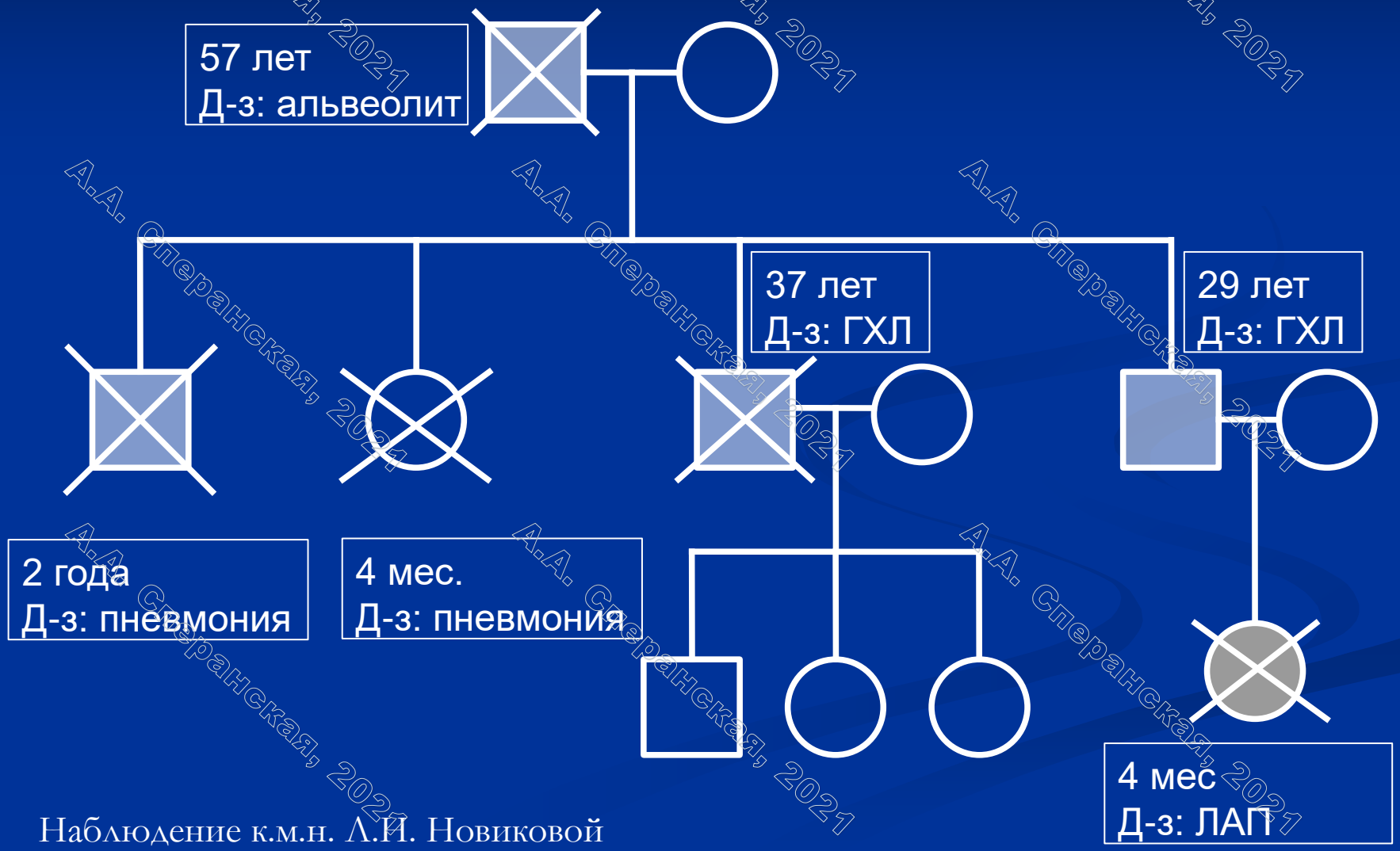

Наблюдение к.м.н. Л.И. Новиковой

А.А. Сперанская, 2021

Особенности ИЗЛ, возникших в детском возрасте, у взрослых

- Часто — случайная находка
- Выявление при ухудшении течения основного процесса
- При присоединении вторичного воспалительного процесса
- Во взрослом возрасте (даже у молодых взрослых) не интересуются перинатальным анамнезом и детством

А.А. Сперанская, 2021

Благодарю за внимание